Beiträge zur Morphologie des Meckel'schen Divertikels

Habilitationsschrift

zur Erlangung der Venia legendi

einer hohen medizinischen Fakultät
der Vereinigten Friedrichs-Universität Halle-Wittenberg

vorgelegt von

Dr. med. Georg Schaetz
Assistent am pathologischen Institut der Universität

Mit 18 Abbildungen im Text und einer Tafel

Jena
Gustav Fischer
1925

Digitized by the Internet Archive
in 2026

https://archive.org/details/IA40153309_0095

Beiträge zur Morphologie des Meckel'schen Divertikels

Habilitationsschrift

zur Erlangung der Venia legendi

einer hohen medizinischen Fakultät
der Vereinigten Friedrichs-Universität Halle-Wittenberg

vorgelegt von

Dr. med. Georg Schaetz
Assistent am pathologischen Institut der Universität

Mit 18 Abbildungen im Text und einer Tafel

Jena
Gustav Fischer
1925

Abdruck aus den „Beiträgen zur pathologischen Anatomie und zur allgemeinen Pathologie“, begründet von Ziegler, herausgegeben von Aschoff. (Bd. LXXIV, H. 1/2, 1925.)

Nachdruck verboten.
Übersetzungsrecht vorbehalten.

V.

Beiträge zur Morphologie des Meckel'schen Divertikels

(Ortsfremde Epithelformationen im Meckel).

Von

Georg Schaetz.

Aus dem Pathologischen Institut des Krankenhauses München-Schwabing (Prof. Oberndorfer), sowie dem Pathologischen Institut der Universität Halle a. S.

Mit 18 Abbildungen im Text und 5 Abbildungen auf Tafel IV.

Inhalts-Verzeichnis.

Einleitung 115
I. Wuchs- und Dehnungsformen des Meckel'schen Divertikels 118
II. Heterotopien im Meckel'schen Divertikel. 120
A. M. D. mit ortsfremder Schleimhautbildung 121
1. mit Jejunumschleimhaut 121
2. mit Magenschleimhaut 142
3. mit dickdarmähnlicher Schleimhaut 180
B. M. D. mit ortsfremder Drüsenbildung (M. D. mit Pankreaskeimen) . 183
1. mit Pankreaskeimen allein 186
2. mit Pankreaskeim und Magenschleimhaut 192
C. M. D. mit heterotopen Epithelformationen von nicht organoidem Typus 225
1. mit Karzinoid 225
2. mit heterotoper Drüsenbildung von noch fraglicher Genese . . 236
Schlußbemerkungen. 242

Einleitung.

Seit der klassischen Abhandlung, die Johann Friedrich Meckel im Jahre 1812 über das seither nach ihm benannte Dünndarmdivertikel schrieb, hat die Anschauung, daß es sich dabei um ein Überbleibsel des normalerweise völlig schwindenden Darmdotterganges handele, kaum

Widerspruch erfahren; und auch die Morphologie des Gebildes wurde nur insofern erweitert, als man durch Zenker (1861) und Neumann (1870) weiß, daß im Meckel'schen Divertikel auch versprengte Pankreaskeime vorkommen können, als in Nabelfisteln (Tillmanns), im erhaltenen Nabel-Blasengang (Lexer, Salzer), aber auch im einfachen Meckel'schen Divertikel (Deetz, Hübschmann, Koch, Paul Friedrich Müller u. a.) Magenschleimhaut vom Fundus- oder Pylorustyp gefunden werden kann. Auch hypertrophische Zotten, Brunner'sche Drüsen (M. Koch und T. Suzuki) wurden in ihm festgestellt. Es schien damit alles Wesentliche über die Histologie des M. D. aufgedeckt.

Die Anregung zur folgenden, fast rein morphologischen Studie über das M. D. ist entstanden im Zusammenhang mit einer Arbeit über die „Magenepithelheterotopien im menschlichen Vorderdarm". Hierbei schienen die Lokalisations-, wie auch die Gestaltungstypen der fremden Epithelart eine gewisse Gesetzmäßigkeit aufzuweisen. Es zeigte sich nämlich, daß diese Magenschleimhautinseln sich vorzugsweise gerade an den beiden Stellen des menschlichen Vorderdarmes finden, die um die Wende des ersten und zweiten Embryonalmonats die engsten sind, nämlich am oberen Ende des Ösophagus und an der Spitze des M. D., d. h. an der Verschlußstelle des sich rückbildenden Dotterganges; um die Zeit, in der sich der Dottergang gewöhnlich zu schließen pflegt (Embryo von 7 mm = 4. Embryonalwoche), ist nun der Darm noch mit Flüssigkeit, der embryonalen Urlymphe gefüllt; diese Flüssigkeit steht aber — nach Durchbruch der Rachenmembran — durch die Mundbucht mit der Amnionflüssigkeit und durch den Dottergang mit dem Inhalt des noch ziemlich großen Nabelbläschens in Verbindung. Da weiterhin diese Flüssigkeit im Vorderdarm, physikalischen Gesetzen folgend, hin und her fluktuiert — sie vermag ja bei Gestaltsveränderungen des Dottersackes oder der Amnionhülle nach dieser oder jener Seite auszuweichen —, so war die Möglichkeit gegeben, daß losgelöste Keime des Vorderdarmes, durch die Flüssigkeit getragen, kranial- und kaudalwärts verschleppt wurden und sich an jenen engsten Stellen des Darm-Dottergangssystemes festsetzten. Mit dieser Auffassung der Magenschleimhautheterotopien als embryonaler Schleimhauttransplantationen stimmen denn auch die übrigen erhobenen Befunde überein: Es hatten ja schon Schridde's Pfropfungsdrüschenfunde im oberen Ösophagus — Schleimdrüschen bei einem $1^1/_2$ monatlichen Knaben, die wie von oben in das Pflasterepithel der Speiseröhre hineingesteckt erscheinen, z. T. ohne das ernährende Bindegewebsstroma selbst zu erreichen — es hatten die in den Ösophagusinseln häufigen Cystenbildungen und die in ihrer Umgebung beobachteten Plattenepithelalterationen, wie auch der unregelmäßige Bau der Magenschleimhaut in den Dottergangsresten, vor allem aber die manchmal und in wechselnder Stärke ausgebildeten Abschnürungsfalten am Rande der Magenheterotopien

in M. D. den Gedanken nahegelegt, daß es sich um Gewebsbildungen handele, die nicht autochthon entstanden sind, sondern die in gewissem Widerstreit zu den ortsüblichen Gewebsbildungen stehen.

Von diesem Gedankengange aus war es denn nur mehr ein Schritt, auch die kausale Genese des M. D. mit dem Vorkommen von Magenschleimhaut, oder dem fast ebenso häufigen von Pankreassubstanz, mit der oft auffälligen Hypertrophie der Zotten (Koch) oder dem Fehlen von Paneth'schen Zellen (Kennzeichen des oberen Dünndarmes), also mit Heterotopien ganz im allgemeinen in Zusammenhang zu bringen.

Wohl ist es möglich, daß sich die Magenschleimhaut an der Meckelspitze nur zufällig findet, wie sie eben auch sonst einmal im Darm vorkommen kann (Poindecker), daß auch die Pankreaskeime an der Spitze des Meckel keine andere Bedeutung, als eben die eines aberrierten Pankreas haben, wie es auch häufiger im Magen und Darm vorkommt.

Wenn sich aber bei Serienuntersuchungen im M. D. häufiger Heterotopien fanden, als sie von den bisherigen Untersuchern festgestellt werden konnten — Koch, der bis jetzt das reichste Material, 50 M. D., untersuchte, fand sie in 12,5—14,3 % —, dann mußte sich die Frage nach der Art des Zusammenhangs zwischen M. D. und Heterotopie geradezu aufdrängen; damit konzentrierte sich aber das Problem auch auf folgende Punkte: Steht die Lokalisation dieser Heterotopien in M. D. in kausalgenetischem Zusammenhang mit dem Bestehenbleiben des Div. selbst, indem etwa das Vorhandensein eines Dottergangsrestes als M. D. oder Dottergangscyste oder Nabelfistel usw. eine Heterotopieentwicklung in seinem Bereiche, und besonders an der Abschnürungsstelle der Spitze auslöste? Oder aber umgekehrt: Hat vielleicht die Heterotopie an sich — sei sie nun durch eine Keimversprengung oder durch einen abnormen Differenzierungsreiz im Dottergang seßhaft geworden — die völlige Rückbildung des Dotterganges verhindert? Die letzte Möglichkeit wäre dann noch, daß ein unbekanntes drittes Entwicklungsprinzip — man könnte es mit E. Mathias einstweilen Atavismus nennen — diese beiden Bildungsanomalien, die Heterotopie und das Meckel, zugleich bedingte. Die Frage nach der Pathogenese des Meckel, zusammen mit der nach der Entstehung der Heterotopien von Pankreas- (und auch Magen-) Keimen ist neuerdings durch Ivar Broman's vergleichend anatomische Betrachtungen über das Pankreas aberrans und durch die Progonoblastomlehre von Mathias dem Interesse wieder näher gerückt. Und darum sollte hier auf einem anderen Wege versucht werden, und zwar — in bewußtem Gegensatz zu den Autoren, die dieses Problem von Seite der vergleichenden Anatomie und der Phylogenese aus lösen wollen — durch ausschließliches Studium der morphologisch gegebenen Tatsachen der Lösung jener Fragen näher zu kommen; es sollte auch hier, wie Roux als wichtige Forderung betont: den Rück-

schlüssen auf gestaltende Wirkungsweisen erst die genaueste deskriptive Forschung vorausgehen.

Die folgenden Untersuchungen werden nun zeigen, daß nicht nur die Vermutung richtig war, die Heterotopien in M. D. seien häufiger als bisher angenommen, sondern daß auch die Heterotopien selbst morphologische Kennzeichen darbieten, die ihre Auffassung als wirkliche ortsfremde, d. h. versprengte Gewebskeime nahelegen, ja sogar wahrscheinlich machen.

Wenn dabei auch gewisse Gesetzmäßigkeiten in der formalen Entwicklung des M. D. zur Beobachtung kamen, so ergibt sich das aus dem eingeschlagenen Wege ganz von selbst. Denn die systematische Morphologie mußte natürlich auch Befunde zutage fördern, die mit dem eigentlichen Thema nichts mehr zu tun hatten. Daß dann freilich das Ziel, wie schon die Überschrift leise andeutet, nicht erreicht wurde, daß der Weg nur manche belangreiche Tatsache offenkundig machte, deren Deutung der Zukunft überlassen bleiben muß, auch das ist schließlich nur tiefste Erkenntnis jeder kausalgerichteten Forschung.

I. Wuchs- und Dehnungsformen des Meckel'schen Divertikels.

Es wurden im ganzen 30 Meckel'sche Divertikel untersucht, von denen 24 Stück in liebenswürdigster Weise von Prof. Oberndorfer, München-Schwabing zur Verfügung gestellt waren, die übrigen aus dem Material des Pathologischen Institutes Halle a. S. stammten. Die Präparate waren in der natürlichen Gestalt fixiert, in der Richtung des Darmverlaufes halbiert und nach beiden Seiten zu, je nach der Größe, im ganzen oder in Stücken in Serien geschnitten und in Stufen gefärbt worden.

Vor allem bestätigte sich nun die Vermutung, daß die Heterotopien im Meckel'schen Divertikel häufiger seien, als bis jetzt angenommen wurde; denn von allen 30 Fällen wurden nur 17 = ca. 57 % frei von ortsfremden Epithelbildungen befunden. Sie waren von einer Schleimhaut ausgekleidet, die von der des umgebenden Dünndarms weder in Faltenbildung, noch in Form und Größe der Zotten, noch in Bau und Beschaffenheit der Drüsen unterschieden werden konnte. Und diese Feststellung ist von um so größerer Bedeutung, als es sich nicht etwa um ausgesuchtes Material, sondern um zum Teil systematisch während einer Jahresperiode gesammelte Fälle handelte.

Zugleich aber ergab sich eine gewisse Gesetzmäßigkeit in der Richtung des Abgangswinkels der Divertikel; auch der morphologische Bau der dabei auftretenden Klappenfalten und die Anordnung der Muskulatur an der Divertikelspitze zeigten einen ganz bestimmten Typ. Die ausführlichen Ergebnisse dieser Untersuchungen werden, da es sich dabei

weniger um pathologische, als um normal histologische und physiologisch-funktionelle Entwicklungsvorgänge und deren morphologische Endprodukte handelt, in Hermann Stieve's Zeitschrift für mikroskopisch-anatomische Forschung erscheinen. Hier sollen die dort niedergelegten Befunde nur deshalb nochmals kurz skizziert werden, weil sie auch für die im folgenden zu besprechenden, weiteren 13 Meckel'schen Divertikel noch zum Verständnis der formalen Genese nötig sind.

Für die eine schon makroskopisch wahrnehmbare Tatsache, daß nämlich die Meckel'schen Divertikel, deren Abgangsrichtung vom Darm von einem rechten Winkel abweicht (Fall I, IV, V, VI, X, XVI, XVIII [1]), XXIV, XXVIII), fast ausnahmslos oralwärts geneigt (Fall XII, XIV, XV, XVII, XXI [1]), XXIII, XXV, XXVI, XXVII, XXX) und zugleich mehr oder minder auf die rechte Seite des Darmumfangs lokalisiert sind (Fall I, IV, XII, XV, XVII, XXIII [1]), XXV, XXVI; höchstwahrscheinlich auch XX [1]), XXII, XXIII, XXIX), hat sich keine absolut sichere Ursache auffinden lassen. Man könnte zwar versucht sein, als causa movens für diese nicht etwa zufällige Kombination von Kranialneigung und Rechtsverlagerung des Div. (Fall XII, XV, XVII, XXIII [1]), XXV, XXVI; noch eine Reihe von weiteren unter dem Hallenser Material vorliegenden Präparaten, sowie Doepfner's Bilder 3, 9, 10 und 14 zeigen die gleiche Wuchsform) das enorme Wachstum der embryonalen Leber heranzuziehen, die den Ursprung des noch mit dem Nabel zusammenhängenden Darmanhangs so nach unten drängen kann, daß oralwärts ein spitzer Winkel entstehen muß. Aber sind schon in der dafür allein in Betracht kommenden Entwicklungsperiode der ersten Embryonalwochen die mechanischen Verhältnisse in der kindlichen Bauchhöhle eigentlich unübersehbar, so könnte andererseits auch eine Verlötung der sich einandernähernden Darm- und Divertikelwand nicht stattfinden, da die dazwischenliegende Leber das verhinderte. Und doch sind gerade die Klappenfalten, die den Divertikeleingang oralwärts umgeben, ein Charakteristikum der nicht lotrecht vom Darm abgehenden Div. und ihr histologischer Bau zeigt auch deutlich die Zusammensetzung aus sämtlichen Schichten beider Wandabschnitte (Fall XII, XIV, XV, XXIII [1]), XXV, XXVI; wahrscheinlich auch XX [1]), XXII, XXIX). Es sind diese Falten also keineswegs wie früher wohl vielfach angenommen wurde, als Ansätze zur Abschnürung des Div. anzusehen, sondern sind als häufige Begleiterscheinung des schiefen Divertikelabganges aufzufassen. Das lehrt auch ein Fall von Doepfner, bei dem es wohl zur Bildung einer den Divertikeleingang verengernden Klappenfaltenbildung gekommen war, nicht aber zur Verlötung der die verengernde Falte bildenden Divertikel- und Darmwandteile. Im Gegensatz dazu aber können die

[1]) Es sind hier auch gleich die Fälle angeführt, die im folgenden wegen des Befundes von Heterotopien noch näher besprochen werden sollen.

beiden Wandabschnitte auch so weit miteinander verlöten, daß sie eine richtige Scheidewand zwischen Darm und Div. bilden (Fall XX[1]), XXII, XXIII, XXIX), ja es kann sogar die Schleimhaut und das submuköse Gewebe, das die für längere Klappenfalten charakteristischen Muskellücken (Fall XIII, XIV, XV, XX[1]), XXIII) überbrückt, auch vollkommen schwinden, so daß solche Div. dann zwei Mündungen zu besitzen scheinen (Fall Buzzi, Phoebus).

Wie diese stereotyp beobachtbaren Muskelspangen in den Klappenfalten, ist dann auch die ganz eigenartige und charakteristische Anordnung der Muskulatur an der Divertikelspitze auf funktionell mechanische Verhältnisse zurückzuführen. Es ordnet sich nämlich die Muskulatur, die im Bereich des Divertikelschaftes noch wie im Darm in zwei senkrecht zueinander verlaufenden Schichten vorhanden ist, derart um, daß sich mehrere (3—5) entsprechend verdünnte Schichten herauszubilden scheinen, die in den Seitenabschnitten der Divertikelkuppe erst mehr schräg verlaufen, gegen die Mitte der Divertikelspitze zu aber wieder mehr meridional; und zwar so, daß die Divertikelmitte selbst wieder zwei Muskelschichten zeigt, deren äußere jetzt senkrecht zur Darmrichtung und deren innere parallel zu ihr verläuft. Die gleiche Muskelverteilung zeigt auch das angeborene Darmdivertikel κατ' ἐξοχήν, die Appendix, an ihrer Spitze. Da nun nur zwei senkrecht zueinander orientierte Muskelschichten den mechanischen Beanspruchungen der Darmwand gerecht werden, so wird gerade die Divertikelspitze am leichtesten eine allgemeine Dehnung erfahren (Fall IV, VIII, IX, XII, XIV, XX, XXX), es werden aber auch die nicht allzu seltenen sekundären Ausbuchtungen des M. D., die richtige Mucosahernien sind, nur zwischen Kuppenrand und Kuppenmitte sitzen können, sei es, daß sie die Form flacherer Seitenbuchten (Fall VII, VIII, XVII) oder kleinerer Seitenhöckerchen (Fall VI, XV, XX, XXVI) haben, oder gleich Größe und Gestalt einer scheinbaren Lappung annehmen (Fall XI, XXIII), vielleicht sogar, wie bei Fall X, das Bild einer Knickung des Div. an seinem Ende vortäuschen. An den äußersten Divertikelspitzen, d. h. an der Divertikelspitzenmitte, aber werden Mucosahernien durch die technisch wieder vollkommene Anordnung der Muskulatur ebenso verhindert, wie auch im Bereich des Dünndarms — abgesehen von den Hernien an der Durchtrittsstelle größerer Mesenterialgefäße — selbst bei stärkster Dehnung keine Seitenausbuchtungen auftreten können.

II. Heterotopien im Meckel'schen Divertikel.

Wie die eben nochmals kurz besprochenen Fälle manchen Einblick in die Mechanik der „gestaltenden Wirkungsweisen" brachten, denen

[1]) Es sind hier auch gleich die Fälle angeführt, die im folgenden wegen des Befundes von Heterotopien noch näher besprochen werden sollen.

die Divertikel von ihrer ersten Anlage an ausgesetzt sein können, so sollen die nun folgenden 13 Fälle eine kurze, aber erschöpfende Beschreibung der als sichere Heterotopien (= ortsfremde Epithelbildungen) anzusprechenden Schleimhaut- und Gewebsformationen in Meckel'schen Divertikeln geben. Daß sich dabei natürlich auch Gestaltungen, wie sie oben besprochen wurden, wiederholen können, wurde schon bei der Besprechung der Wuchsformen erwähnt. Da sie zumeist auch schon oben zur Deutung herangezogen wurden, sollen sie hier nur mehr in Kürze erwähnt werden.

A. Meckel'sche Divertikel mit ortsfremder Schleimhautbildung.

1. Meckel'sche Divertikel mit Jejunumschleimhaut.

Zunächst würde es sich darum handeln, festzustellen, ob in den Divertikeln Dünndarmschleimhaut zu finden ist, die mit Sicherheit als höheren Darmabschnitten angehörend angesprochen werden kann. Schon bei Meckel ist von einem Falle Tabarrani's die Rede, der „Kerkring'sche Klappen" trug; auch die beiden schon oben zitierten Fälle von Buzzi und Phoebus gehörten ihrer hohen Ringfalten wegen noch hierher, wenn sie auch von den Autoren selbst nicht in dem Sinne betrachtet wurden. Verhältnismäßig leicht ist noch die Feststellung von Brunner'schen Drüsen im M. D., wie sie schon von Meckel selbst, von Kern, Schridde, Tschiknawerow gefunden wurden. Bei den eigenen Fällen fehlen zwar solche Befunde; unter dem von M. Koch freundlichst für diese Veröffentlichung zur Verfügung gestellten Material aber sieht man am seitlichen Umfang des Kuppenrunds eines Divertikels (M. Koch u. T. Suzuki. M. D. Nr. 5) einen kleinen Herd submucöser Drüsen, ohne daß indessen auch Kerkring'sche Falten oder blattförmige Duodenalzotten ausgebildet wären. Im Gegensatz dazu aber sind in einem anderen Falle von M. Koch (M. Koch und T. Suzuki, M. D. Nr. 12; siehe Abb. 1) die Zotten zu scheinbaren Riesenzotten ausgewachsen, die auch in den Originalpräparaten ganz solchen des obersten Dünndarms gleichen, um so mehr, als auch die Submucosafalten fast denen des Jejunums entsprechen. Nun sind allerdings gerade in diesem Falle die Oberflächenepithelien sehr gut erhalten, während beim eigenen Leichenmaterial die Epithelauskleidung fast ausnahmslos verlorengegangen ist, so daß aus der Größe und Gestalt des noch erhaltenen und bei der Präparation immer schrumpfenden Zottenstromas nur ganz vorsichtig Schlüsse auf die wahren Zottengröße gezogen werden dürften.

Es wird also hier keineswegs die Schwierigkeit verkannt, einen ausreichenden Beweis, insbesondere dafür zu erbringen, daß in einem M. D. wirkliche Jejunumschleimhaut vorhanden sei; denn es ist eine bekannte Tatsache, daß einerseits bei manchen Individuen auch im unteren Dünndarm noch relativ hohe Kerkring'sche Falten bestehen (es sei hier

schon auf Fall XXV hingewiesen, dessen Ileum typische Jejunumfalten trägt), daß aber andererseits auch die Darmkontraktion Falten entstehen lassen kann, die an Höhe denen des Jejunums kaum nachstehen (Fall VII hat mit seiner Darmmucosa dafür ein charakteristisches Beispiel gegeben). Makroskopisch schon ist hier die Unterscheidung zwischen Kontraktions- und Dauerfalten sehr schwer, da auch die Falten des oberen

Abb. 1.
MECKEL'sches Divertikel mit hypertrophischen Zotten.
(Nach einer bisher unveröffentlichten Abbildung von M. KOCH und T. SUZUKI: M. D. Nr. 12.)

Dünndarms ebenfalls fast vollkommen verstrichen werden können. Weiterhin fand sich aber auch, daß die histologischen Kriterien für die Jejunumschleimhaut keine ganz eindeutigen sind; so haben Dehnungsversuche gezeigt, daß die Dichtigkeit der Zotten mit der Erschlaffung und Erweiterung des Darms abnimmt, daß mit der Höhe der Submucosakontraktionsfalten auch die Höhe und Dichtigkeit der Zotten zuzunehmen scheint. Daß die Weite des Darmrohrs auf die dichtere oder dünnere Verteilung der Zotten einen Einfluß ausüben muß, ist selbstverständlich; auffällig und unerwartet ist aber dabei, daß die Höhe der Zotten mit zunehmender Weite des Darms etwas abzunehmen scheint; es wird eben ihr basaler Anteil an Stroma und Epithel zur Auskleidung des erwei-

terten Rohres mit herangezogen; da die Zotten zudem selbst kontraktil sind, verliert auch die Zottengröße ihre Beweiskraft für die Feststellung des Darmabschnittes. Auch das von Stöhr namhaft gemachte Kennzeichen, daß die Paneth'schen Zellen „nur im Ileum ausnahmslos zu finden" seien, in den Krypten des Duodenums aber vielfach fehlen, wird in neuesten Lehrbüchern von anderen, z. B. Szymonowicz, gar nicht erwähnt, es ist also wohl auch nicht allgemein anerkannt. Es wurden darum hier unter den Jejunumheterotopien nur Fälle zusammengestellt, bei denen nicht nur höhere Plicae circulares festgestellt werden konnten als in dem umgebenden Darm, es wurde auch Wert darauf gelegt, daß diese Falten sich an ihrer Submucosastruktur als Dauerfalten erkennen ließen; da bei der angewandten Methode, die Divertikel mit Formol gefüllt zu härten, immer eine gewisse Dehnung auftrat, so war diese Feststellung eine verhältnismäßig einfache.

Fall XVIII: Sekt.-Nr. 435/22, Schwabing: Mädchen, 4 Monate.
Klinisch: Pertussis. Bronchopneumonie.
Sektionsdiagnose: Bronchopneumonie im linken und rechten O. L., sowie im U. L., vorwiegend in der Hilusgegend. Eitrige Bronchitis, Pleuraekchymosen. Offenes Foramen ovale. Meckel'sches Divertikel.

Auszug aus Bericht: Foramen ovale weit offen . . . Der auffallend große Mittellappen ist vom Oberlappen nur im Anfangsteil seines Verlaufes getrennt (d. h. wohl nur in den seitlichen Teilen abgetrennt) . . . 36 cm über der Bauhin'schen Klappe ein $^1/_2$ cm langes Meckel'sches Divertikel. — Die Nieren mit deutlicher Renculilappung. Übriger Befund ohne Belang.

Abb. 2.
Fall XVIII. Schwabing: 4 monatl. Mädchen. Meckel'sches Divertikel mit hohen Schleimhautfalten, das ganz den Eindruck eines ausgezogenen Darmstückes macht. (Natürliche Größe.)

Makr.: Am bleistiftdicken Därmchen sitzt, genau dem seitlichen Umfang des Darmrohrs entsprechend, eine 4 mm hohe Ausbuchtung, die mit einer kegelförmigen Spitze endet, am Ursprung aber unvermerkt in den benachbarten Darm übergeht. Auf der gegenüberliegenden Seite ist der Darm leicht eingekerbt. Der Mesenterialansatz des Darms ist sehr breit und befindet sich zwischen dieser Einkerbung und dem Div.

Ein Querschnitt durch Div. und Darm [1]) zeigt dann, daß die Schenkel der Divertikelspitze einen annähernd rechten Winkel bilden, und daß seine Seitenwände in gerader Linie in die Darmseitenwände übergehen. Die Schleimhaut des ganzen Div., und noch darüber hinaus, erscheint leicht verdickt, so besonders an der Spitze, während das Darmrund eine sehr dünne Schleimhaut trägt (Abb. 2).

[1]) Dieses ist eines der wenigen Div., die senkrecht zum Darmverlauf halbiert wurden.

Mikr.: Innerhalb zellarmer Serosa umgibt den Darm eine kräftige Muscularis, die in beiden Schichten ungefähr gleich stark ist. Im Bereiche des Darms ist die äußere Längsmuskulatur in dachziegelartig übereinanderliegenden Bündeln angeordnet und stärker als die innere. Dort, wo das Darmrund in die Divertikelseitenwände überzugehen beginnt, wird die Muskelschicht im allgemeinen etwas stärker, auch schiebt sich beiderseits noch eine dritte, schrägverlaufende Muskelschicht dazwischen, die bald wieder schwindet, sowie Längs- und Ringschicht, gegen die Spitze zu in der Beobachtung fortschreitend, sich zu schrägen Bündeln umgruppiert haben. Überhaupt scheint gerade an diesen Stellen eine Unordnung der sonst darmähnlich angelegten Divertikelmuskulatur einzusetzen, denn noch mehr gegen die Spitze zu finden sich überhaupt nur schrägverlaufende Schichten. An der Spitze selbst scheint dann vollends die Außenschicht zur Ringmuskelschicht geworden, während die Innenschicht noch mehr längs oder schräg, aber ungefähr in der Darmrichtung, verläuft.

Die zellreiche Submucosa stellt eine dünnere Lage dar als die Muskulatur, sie enthält nur ziemlich spärliche, aber kräftige Blutgefäße; von den wenigen, lymphfollikelähnlichen Anhäufungen von Rundzellen in der Mucosa — sie sind sehr dürftig und klein entwickelt — durchbrechen die meisten die Muscularis mucosae und sitzen so größtenteils in der Submucosa.

An den Stellen nun, die schon bei Beschreibung der Muskulatur als der Übergang von Darm in Div. ganz besonders bemerkenswert waren, erhebt sich die sonst im Darmrund faltenlose Submucosa in zwei kleinen Längsfalten, deren eine auf dem Schnitt mehr rundlich, niedrig, deren zweite, mehr gegen die Spitze zu gelegene höher, steiler erscheint. Im Verlauf der Serie, also mit der kranialen und kaudalen Entfernung von der Divertikelmitte, werden beide Falten kürzer, schmäler und spitzer; sowohl auf der Mensenterialseite, wie auch auf der Gegenseite und im Bereich des Div. selbst zeigen etwas niedrigere, aber deutlich feststellbare Falten die Divertikelgrenze an. Diese Falten sind von kräftigem Bindegewebsgefüge und sehen nicht so locker aus als Kontraktionsfalten sonst zu sein pflegen. Alle heben die Schleimhaut mit Muscularis mucosae in die Höhe, enthalten z. T. auch lymphfollikelähnliche Gebilde. Nur die spitzeren Falten scheinen von ihrem Muscularis-mucosae-Überzug mehr glatte Muskelfasern in das Zotten- und Kryptenstroma vorzuschicken, als es sonst im Dünndarm üblich ist. Nahe der Divertikelspitze ragt noch eine größere, kräftige, querstehende Submucosafalte in das Divertikellumen vor, auch sie enthält ein Solitärknötchen und weist gegen den Darm zu eine höhere Seitenleiste auf; auch ihr Muscularis-mucosae-Überzug zeigt kräftige, unregelmäßig gegen die Epitheloberfläche vorgeschobene, glatte Muskelzüge. Unter diesen Falten ist die Submucosa besonders kräftig und dick, dabei noch ziemlich zellreich und mit reichlichen Gefäßen versehen.

Auch in der innersten, der Mucosaschicht, macht sich nun genau so wie bei der Muscularis (Vermehrung der Schichten und Beginn der Verflechtung) und Submucosa (Verdichtung und Faltenbildung) eine wesentliche Veränderung gegenüber der des Darmteils bemerkbar. Während nämlich die Mucosa des Darmrundes verhältnismäßig dünn ist, aus lockerem Stroma gebaute, plumpe, kurze, fast kolbige Darmzotten emportreibt — diese spärlichen, verstreuten Zotten sehen, wie für den unteren Dünndarm gehörig, fast bowist- oder champagnerkorkähnlich aus, längere Zotten sind sehr selten, — hat die Divertikelmucosa im Gegensatz dazu schon mit der äußeren Längsfalte, ohne feststellbare Grenze beginnend, eine wesentlich

höhere und schlankere Zottenbildung aufzuweisen; die Zotten stehen sehr dicht, wie auch die tiefen LIEBERKÜHN'schen Krypten, die wenig deutliche, PANETH'sche Zellgranula enthalten, dicht, eine an die andere gedrängt, stehen; alle reichen mit dem Fundus bis zur Muscularis mucosae, nur selten, daß eine Drüse durch eine dichtere Lymphzellenanhäufung leicht emporgehoben erscheint. Der Darm hat dann wieder, entsprechend seiner spärlicheren Zottenbildung, auch wesentlich spärlichere, kürzere, mehr in Gruppen stehende und fast mehr in die Breite entwickelte, LIEBERKÜHN'sche Krypten, deren acidophile Granulierung besonders deutlich zu sehen ist. Das lockere Stroma weitmaschig, zellarm.

Auch eine größere, querverlaufende Submucosafalte, die aus zwei verschmelzenden Längsfalten entsteht, zeigt auf ihrer Darmseite die weiter auseinanderstehenden, voluminöseren Darmdrüsen; auf der Divertikelseite stehen sie eng und schmäler und fast lumenlos.

An den Längsfalten läßt sich nur an wenigen Stellen erkennen, daß wirklich mit der Falte die allenthalben geringe, aber doch deutlich feststellbare Differenz in Stellung und Größe der Krypten, sowie in Länge und Dichtigkeit der Zotten abschneidet, manchmal scheint auch die Divertikelstruktur der Schleimhaut noch über die Faltenbildungen darmwärts hinauszugreifen; dann glaubt man auch wieder im Div., allerdings nur nahe seinem Rande, breitere, mehr isolierte Krypten und plumpere, kurze Zotten zu sehen.

(Das Zotten- und Oberflächenepithel fehlt überall, nur das Kryptenepithel ist erhalten.)

Zusammenfassung: Bei einem 4monatl., an Bronchopneumonie gestorbenen Mädchen findet sich, 36 cm über der Klappe, ein M. D., das nur wie ein kleines Höckerchen am Darm aussieht (s. Abb. Nr. 2), doch finden sich in seinem Bereiche höhere, meist am Divertikelrand sitzende Falten, die eine ungefähre Grenze bilden zwischen der faltenlosen Darmmucosa mit ihren spärlichen, dem unteren Dünndarm angehörigen Zotten und ihren weitstehenden, voluminösen Dünndarmkrypten, und zwischen der Divertikelmucosa mit ihren Falten, ihren langen, schmalen, engstehenden Zotten und Krypten und der wesentlich dichteren Submucosa.

Daß es sich hier im Bereiche des Divertikel um Abschnürungsfalten handle, kann nicht behauptet werden, vielmehr scheint es, als wären auch diese Submucosafalten nur eines der Zeichen dafür, daß sich im Divertikel wirklich eine Dünndarmschleimhaut befindet, die eigentlich einem anderen, höheren Darmabschnitt arteigen wäre. Nun ist ja zweifellos der Einwand möglich, daß die geschilderte Differenz von Divertikel und Darmmucosa, wie sie eben in der Zusammenfassung geschildert wurde, durch eine verschieden starke Dehnung der beiden Abschnitte während der Präparation hervorgerufen worden sei. Untersuchungen an unmittelbar nebeneinanderliegenden Darmabschnitten, von denen einer gedehnt und ein anderer in kontrahiertem Zustande fixiert wurde, haben nun wirklich auch ergeben, daß nicht nur die KERKRING'schen Falten, sondern auch die Zotten und Drüsen des unteren sowohl, wie auch des oberen Dünndarms — auch TRAPPE erwähnt das schon — durch die Dehnung

eine Veränderung erleiden, die dem hier gegebenen Bilde des Darmabschnittes ganz auffallend entspricht. Der morphologische Unterschied zwischen Divertikel und Darmmucosa muß also hier außer Betracht gelassen werden; um so auffälliger aber tritt damit der Umstand zutage, daß im Bereiche des Divertikels, das ja mit dem umgebenden Darm zusammen dem gleichen, geringen Füllungsdruck ausgesetzt war, doch nicht die gleiche Dehnung auftrat; der gedehnte und der ungedehnte Bezirk werden durch die geschilderten Falten geschieden, die im Darmteil völlig fehlen. Die ungleichmäßige Dehnung, die damit für den Divertikelabschnitt und seine Falten sichergestellt ist, ist gewissermaßen ein physikalischer Beweis für die anders geartete Wandstruktur im Divertikelbereich, mit anderen Worten: Das Divertikel hat unverstreichbare Falten, während die vielleicht bestehenden Falten des umgebenden Darms bei der Präparation verschwanden. Dabei wird man hier auch nicht etwa der nur leicht verdickten Muskellage, sondern nur der kräftigeren Submucosa und ihren Falten den Hauptanteil an der Konsolidierung der Divertikelwand zuerkennen müssen. Gerade diese Falten sind es auch, die den Unterschied zwischen Divertikel- und Darmschleimhaut am besten erkennen lassen, die die Vermutung zur Gewißheit machen, daß die Schleimhaut des Divertikels einem höheren Darmabschnitt angehört. Die geringe Höhe der Falten freilich, wie auch die im Darm und Divertikel gleichmäßig vorhandene Zymogenkörnelung der Drüsenkrypten, auch das Fehlen von Brunner'schen Drüsen ließen niemals daran denken, daß es sich etwa um Schleimhaut des obersten Dünndarmabschnittes, des Duodenums, handeln könnte.

Daß dieses auffallend kleine Divertikel nicht vielleicht durch eine lokale Wanddehnung entstanden ist, dafür spricht — außer der eben besprochenen Beschaffenheit der Submucosa — auch die schon im vorhergehenden Abschnitt als Kriterium eines angeborenen Divertikels festgestellte Eigentümlichkeit der Anordnung der Muskulatur, die auch hier wieder eine bündige Entscheidung gestattet: An der Spitze des Divertikels verläuft die äußere Muskelschicht, die bei einfacher Dehnung noch längsgerichtet sein müßte, quer zur Darmachse, während sich die Innenschicht zu einer Längslage umgeordnet zeigt.

Fall XIX: Sekt.-Nr. 511/21, Schwabing: Mann, 70 Jahre.

Klinisch: Arteriosklerose, Meningitis (tbc.?).

Sektionsdiagnose: Meningitis tuberculosa — indurierende Tuberkulose beider Spitzen mit kleinen, gereinigten Cavernen.

Vereinzelte bronchopneumonische Herde beider Unterlappen. Atherosklerose der Kranzarterien und der Aorta. Leichte Prostatahypertrophie. Leichte Narbenschrumpfniere mit Cystenbildung.

Stauungsorgane. Meckel'sches Divertikel.

Auszug aus Bericht: Bei Herausnahme des Dünndarms zeigt sich im Abstande von 148 cm oberhalb des Cöcums eine kleinfingerdicke, 2 cm lange Ausstülpung des Darms. Übriger Befund ohne Belang.

Makr.: Das Div. imponiert als eine 1,7 cm lange Ausstülpung des Darms, die gegen das Ende zu etwas spitz verläuft, wie auch ihr Ursprung nur 0,5 cm Durchmesser hat. Mit seiner Aufbauchung auf 0,8 cm Durchmesser, die es in der Mitte hat, erinnert es ganz an einen Fahnenknauf. Die Schleimhaut ist in hohe Falten gelegt, während der umgebende Darm, der im wesentlichen leer ist, kaum nennenswerte erkennen läßt.

Mikr.: Das ganze Div. ist von Dünndarmschleimhaut mit engstehenden Lieberkühn'schen Krypten (gute Paneth'sche Körnelung) und hohen, breiten, blattförmigen Zotten ausgekleidet. Das Epithel ist sehr regelmäßig, zumeist in den Schleim abgestoßen, der die Lücken zwischen den hohen Submucosafalten erfüllt, die wie eng aneinandergepappt, den ganzen Divertikelhohlraum einnehmen. Sie sind sehr hoch und auch kräftig, während das anliegende Darmstückchen kaum kurze, kleine erkennen läßt; sie bilden z. T. Ringfalten, die ineinander übergehen, z. T. stehen sie aber der Länge nach. So entstehen Taschen und Buchten, die von sich verzweigenden Falten umgeben werden. Das Bindegewebe in diesen ist locker; noch mehr und fast wirr gelagert in der submucösen Bindegewebslage, die auffallend reich an Gefäßen und sympathischen Ganglien ist. Dies, sowie auch die Englagerung der Falten, die engstehenden Drüsen und Zotten weisen darauf hin, daß das Div. augenblicklich im Kontraktionszustande ist.

Ebenso muß wohl auch die dicke Lage der Muskulatur erklärt werden, die die Divertikelwand mit bilden hilft. Sie zeigt eine mäßige Hypertrophie. Die Längsschicht bildet die äußere Lage, die mächtige Innenschicht ändert ihre Dicke vielfach, bildet manchmal, so an Faltenansätzen, kaum eine dünne Lage, um sich nebenan gleich zum Vier- bis Fünffachen zu verstärken. An der Spitze setzt wieder, mit dem völligen Aufhören der Ringschicht, eine Verflechtung kräftiger Muskellagen ein, die besonders an der äußersten Spitze wieder eine dünne querüber und mehrere, unregelmäßig schräg verlaufende Schichten erkennen läßt. Die in der Darmrichtung verlaufende Innenschicht ist sehr kräftig.

Die Einkerbung am Divertikelansatz zeigt wohl eine besonders hohe Ringfalte, deren Blätter sich übereinanderlegen, die aber in nichts sonst von den anderen Falten unterschieden ist, ebensolch kräftiges, submucöses Bindegewebe und Muscularis mucosae hat, auch Lymphfollikelbildungen. Auch die Muskulatur treibt nur einen mäßigen, keilförmigen Wulst nach innen vor, ohne im übrigen in Stärke und Lagerung der Schichten eine Änderung zu erfahren.

Zusammenfassung: Bei einem 70jährigen, an Meningitis tuberculosa gestorbenen Mann sitzt, 148 cm oberhalb der Klappe, ein kleinfingergliedgroßes Div., das von Dünndarmschleimhaut ausgekleidet ist, die sich in hohe, Kerkring'sche Falten legt. Die Paneth'sche Körnelung der Drüsenfundi ist ausgeprägt, die Lymphfollikelbildung spärlich. Am Ursprungsrande des Div. sitzt eine höhere Falte, ohne die sonst bei Klappenfalten von dieser Stärke übliche Muskelgrundlage; doch trägt diese Falte höhere Seitenfalten als die übrigen.

Man wäre also wohl versucht, diese besonders kräftige Falte am Divertikeleingang für eine Abschnürungsfalte zu halten, wenn nicht die Serie auswiese (was ja auch aus dem oberen Dünndarm schon bekannt ist), daß die Kerkring'schen Falten des Div. nicht parallel verlaufen,

sondern ineinander übergehen, so daß auf Schnitten Bilder entstehen, als bestünden sekundäre Falten. Es kann also auch hier nur gesagt werden, daß im Div. sich Submucosafalten finden, die so wesentlich höher sind als die des umgebenden Darms, daß trotz des bestehenden Kontraktionszustandes (auch der ganze Darm war leer) angenommen werden kann, daß die Schleimhaut der des Jejunum entspreche.

Können aber bei den beiden vorstehenden Fällen Befunde und Deutung immer noch angezweifelt werden und, was ja schon betont wurde, vielleicht ausschließlich auf den Kontraktionszustand der Div. und die fehlende Dehnung zurückgeführt werden, so erscheint der folgende Fall als vollkommen einwandfrei und stützt damit auch die hier vertretene Auffassung über wirklich ortsfremde Schleimhautbefunde in den beiden vorhergehenden Div.

Fall XX: Sekt.-Nr. 351/20, Schwabing: Mann, 56 Jahre.

Klinisch: Carcinoma ventriculi — Anämie.

Sektionsdiagnose: Verjauchendes Karzinom des Magenkörpers mit breitem Einbruch und Verjauchung des linken Leberlappens. Metastasen in den retroperitonealen Drüsen, in den linken supraklavikularen Lymphdrüsen, in der Pleura, besonders der linken Lunge. Hypostatische Pneumonie l. u. Struma adenomatosa und calculosa. Atrophie des Herzens. Tonsillenpfröpfe.

Auszug aus Bericht: Foramen ovale mit kleiner Öffnung. Über das in der Sammlung aufgehobene MECKEL'schen Divertikel sagt der Bericht nichts aus. Sonst ohne Belang.

Makr.: Das im ganzen 3 cm lange Div. sitzt dem seitlichen Umfang der Dünndarmschlinge an und wird von einem fettreichen Mesenteriolum begleitet, das schon in seinem Verlaufe reichliche Fetträubchen trägt, an der Spitze des Meckels aber mit einem ganzen Hahnenkamm von größeren und kleineren, auch einzelstehenden Fettläppchen endet. — An dem Meckel selbst sind bei äußerer Betrachtung zwei Abschnitte zu unterscheiden: ein senkrecht zur Darmoberfläche stehender, drehrunder, 1,75 cm langer und 0,75 cm weiter Abschnitt, der dann am Ende von einer $1\,^1/_2$ cm im Durchmesser messenden kugeligen Auftreibung gekrönt wird. Dieses Säckchen sitzt nicht konzentrisch zur Divertikelachse, sondern ist in der Richtung des Darmverlaufs verschoben, und zwar nach der gleichen Seite, nach der auch vom Divertikelursprung aus, eine parallel zur Darmrichtung orientierte Einkerbungsfalte ca. 2,5 cm weit verläuft, um sich dann allmählich zu verlieren (s. Abb. 3). Den Divertikelursprung selbst umgreift diese Kerbung schlingenförmig und verläuft dann auf der anderen Seite des Div. ganz entsprechend, so daß zwischen diesen beiden parallel laufenden Kerbungsfalten ungefähr $^1/_4$ des Darmumfanges abgeteilt liegt. Die Divertikelkuppe nun weist außer der Auftreibung im ganzen auch noch eine Reihe von pfefferkorngroßen, bovistförmigen Vortreibungen ihrer Wandung auf, die auch zumeist in der Richtung der stärkeren Divertikelvortreibung sitzen (also auch in der Richtung des Darmverlaufes); neben diesen kleinen Wandhernien sind dann allerdings noch einige zehn kleinerer, salzkorn- bis reiskorngroßer Ausbuchtungen bemerkbar, in denen die Wandung der Divertikelkuppe ebenfalls verdünnt erscheint.

Das halbierte Div. und sein Ansatz bietet ein ganz merkwürdiges Bild (Abb. 4). Vor allem sieht man, daß sich das Div. im Bereiche des Darmes noch 2,5 cm weit fortsetzt, indem sich, entsprechend der oben beschriebenen doppelseitigen Einkerbung, eine Scheidewand im Innern ausspannt, die anscheinend aus Muskulatur und beiderseitigem Schleimhautüberzug bestehend, von Darm- zu Darmwand verläuft; sie trennt etwa den fünften bis sechsten Teil des Darmlumens ab und bewirkt so noch eine rechtwinkelige Fortsetzung des freien Div. [1]). Diese Klappenfalte — man erinnere sich an die Ausführung im ersten Teil — wird nun noch etwa 3 cm weit in der gleichen Richtung fortgesetzt durch eine ganz dünne durchscheinende Schleimhautlamelle, die mit der stärkeren Falte, von deren Rand sie ausgeht, in einer Ebene liegt. Diese feine Schleimhautlamelle zeigt auf beiden Flächen die zarte Rauhung der gewöhnlichen Dünndarmschleimhaut und endet mit einem

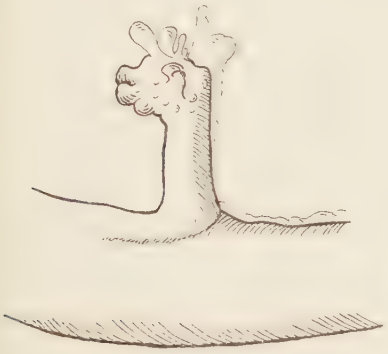

Abb. 3.

Fall XX, Schwabing: 56jähr. Mann. MECKEL'sches Div. mit einem Mesenteriolum, das an der Spitze mit Fettträubchen endigt. Zahlreiche sekundäre Mucosahernien im Bereiche der ampullenförmigen Endauftreibung. (Natürliche Größe.)

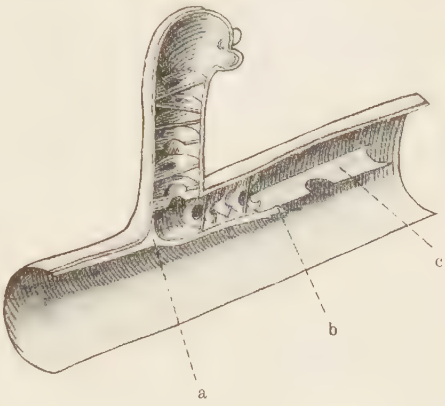

Abb. 4.

Dasselbe Div. wie Abb. 3, in der Richtung des Darmverlaufes halbiert. Das eigentliche Div. ist durch membranartige Falten mit kleinen Öffnungen gekammert, reicht bis b = Grenze zwischen Klappenfalte u. Faltenmembran (c). a = Ursprung der Klappenfalte. (Halbschematische Zeichnung in natürlicher Größe.)

leicht konkaven Rande, indem die seitlich auslaufenden Randteile sich allmählich in der Darmwand verlieren. Diese Schleimhautlamelle hat an der Grenze ihres faltennahen Drittels eine elliptische Öffnung, die quergestellt ist und 4 : 6 mm mißt. Ihre seitlichen Ränder laufen etwas spitz zu.

Durch genau solche Schleimhautlamellen, wie sie das eben beschriebene Faltenende darstellt, ist nun sowohl der freistehende Divertikelteil, wie auch der neben dem Darm herlaufende, in eine Reihe von rechtwinkligen Kammern abgeteilt, die alle von glasigem, festem Schleim erfüllt sind. Die aufgetriebene Kuppe ist ein einziger Hohlraum, an dessen Wand sich die, den oben beschriebenen Ausstülpungen entsprechenden, kleinen Öffnungen befinden; der zylinderförmige Divertikelteil aber ist durch 8 lammellendünne Scheidewände in schmälere und breitere, annähernd rechtwinklig begrenzte, gleichfalls

[1]) Es ist nach den übrigen Div., die ebenfalls eine solche Scheidewandbildung im Darmverlauf zeigen, anzunehmen, daß auch diese Falte und ihr Ende kaudalwärts gerichtet ist.

schleimerfüllte Hohlräume abgeteilt, die durch rundliche, nicht immer zentral in der Schleimhaut gelegene, 1,5—2,5 mm weite Öffnungen miteinander in Verbindung stehen; die fünf den Darmabschnitt des Div. abteilenden Membranen zeigen etwas größere Öffnungen.

Es erscheint somit die ebenfalls zentral durchlochte Schleimhautlamelle, die die Divertikelwandfalte (kurz: Klappenfalte) fortsetzt, diesen kleineren, im Div. selbst sitzenden Schleimhautsepten, analog zu sein; und alle diese erscheinen schon bei makroskopischer Betrachtung nur als besonders hohe Schleimhautringfalten, entsprechen also den KERKRING'schen Falten. Der umliegende Darm zeigt nirgends irgendwelche Faltenbildungen.

Auffällig ist an dem Div. noch, daß sein freier Teil im rechten Winkel zum Darm und Darmanteil steht; also ebenso wie in Fall XXIII und in DOEPFNER's Fall IX (andeutungsweise auch in Fall XXII). Es scheint das mit der Füllung und Füllungsmöglichkeit des Div. bei bestehender Wandverlötung und Klappenfaltenbildung zusammenzuhängen: denn die Kapazität eines Div. ist um so größer, je mehr sich sein Abgangswinkel vom Darm dem rechten nähert. Es spielen also auch bei diesen Abknickungen der Div. sowohl Prozesse, die im embryonalen Leben schon abgeschlossen wurden, wie auch vital mechanische Gesetze, eine Rolle. Auch diese Bildungsform war übrigens schon MECKEL bekannt.

Mikr.: Das ganze Div., der Spitzenhohlraum sowohl, wie auch die einzelnen kleinen Kammern, sind ausgekleidet von einer dünnen, zarten, relativ zellarmen Mucosa, deren Oberflächenepithel fehlt, deren LIEBERKÜHN'sche Krypten sehr weit auseinanderstehen und sehr kurz sind, am Grunde aber meist eine PANETH'sche Zymogenkörnelung erkennen lassen. Die ebenfalls epithellosen Zotten sind meist lang und schmal und von denen des umliegenden Darmes nicht sehr verschieden; nur hat der Darm deren eine größere Menge, auch die Darmdrüsen stehen im wesentlichen dichter als die des Div., das nur im Bereiche seiner Knickung dem Darm in der Zahl seiner Drüsen in etwa näher kommt; wahrscheinlich, weil hier im inneren Winkel der Knickung die Dehnung geringer ist. Die vorhandenen Lymphfollikel, die man eigentlich besser als Lymphzellanhäufungen bezeichnen würde, liegen in der Mucosa des Div. wie flach an die Wand gepreßte Gebilde, die wohl die Mucosa etwas gegen das Lumen vortreiben, aber nirgends die mäßig entwickelte Muscularis mucosae durchbrechen.

Die Submucosa, die in wohl entwickelter, lockerer, zellarmer Lage auf die Muscularis mucosae folgt, bildet auch alle die das Div. abteilenden Scheidewände; diesen fehlt eine Muskulatur außer der hier besonders stark entwickelten Muscularis mucosae vollkommen. Die Submucosaringfalten sind meist mehr als doppelthoch wie die Falten des umgebenden Darmes; doch wechselt ihre Höhe auch nach dem Sitz der sie durchbrechenden Öffnungen. Im übrigen sitzen sie mit ziemlich breiter Basis der Divertikelwand auf und enden an den Öffnungen mit schmalkantigem Rand.

Die Gefäße und Nerven sind in der Submucosa überall entsprechend entwickelt; sie verlaufen, auch solche mittlerer Größe, in der dünnen Endlamelle querüber.

Ist nun diese Schleimhautmembran schon makroskopisch den Divertikelscheidewänden ganz analog erschienen, so zeigt sich mikroskopisch gegenüber den Divertikelfalten nur der eine Unterschied, daß diese Membran außer einer etwas kräftigeren Submucosaschicht auch Muskulatur einschließt. Diese ist ausschließlich in querüber von Darm- zu Darmwand verlaufenden,

äußerst schmalen Bündeln angeordnet; der kranial[1]) von der Öffnung gelegene Teil der Membran weist davon kaum nennenswerte Bündelchen auf, der kaudale Teil dagegen hat am Rande der Öffnung schon bis zu seinem freien, kaudalen Rande eine Reihe vereinzelter, oder auch eine schmale Muskelmembran bildender glatter Muskelfasern, die allein von aller untersuchten Darm- und Divertikelmuskulatur stärkere Abnützungspigmentierung zeigen. Nur an den freien Rändern (gegen die Öffnung zu, wie auch am freien Rande) bilden diese Fasern etwas kräftigere Bündelchen; überall aber sind es quer zur Darmrichtung verlaufende Bündel, die sich dann seitlich der inneren Darmringmuskelschicht anschließen (Taf. IV Abb. 1).

Der Mucosaüberzug der Lamelle hat auf der dem freien Darm zugewandten Seite schon reichlichere Drüsen und Zotten als auf der Divertikelseite. Doch schlägt sich die Mucosa um den Rand der Öffnung, sowie auch um den freien Rand der Membran ohne Unterbrechung auf die andere Seite herum, so daß damit die Vermutung eines vielleicht künstlichen Entstehens dieser Öffnung sicher zurückgewiesen werden kann.

Im übrigen geht die Muskulatur des Darmes kontinuierlich in die fast doppelt so starke Muskelwand des Div. über: am Ansatz der Klappenfalte freilich, die den mit Ringsfalten noch versehenen Divertikelteil vom parallel laufenden Darm abtrennt, tritt die Quermuskelschicht ganz und von der Längsmuskulatur des Darmes ein gewisser Teil in die Falte selbst über und bildet für sechs Zehntel derselben eine kräftige zentrale Grundlage; diese besteht also aus zwei starken Lagen querlaufender Muskulatur, die eine schmale Schicht längsverlaufender Muskelfasern zwischen sich fassen. In den zentraleren Teilen dieser Muskellage geht die ganze Längsmuskelschicht in der Muskelplatte auf; nahe dem Rande der Muskelgrundlage aber wird die Längsmuskulatur erst durch Bindegewebe ersetzt. — Der nächste, kaudal sich anschließende Klappenfaltenteil (ca. ein Zehntel der ganzen Faltenhöhe) wird lediglich von kräftigerem submucösem Bindegewebe mit größeren Gefäßen gebildet und erst das letzte Drittel (drei Zehntel der Falte) zeigt — bevor sie in die schon besprochene Schleimhautlamelle übergeht — wiederum muskulären Bestand in Form einer ebensolchen Muskelplatte (also kräftige, doppelte Muskellage, die senkrecht zur Darmrichtung verläuft und zarte von jener umschlossene Längsmuskelschicht, die gegen die Ränder dieser Muskelplatte durch breitere Bindegewebsschichten ersetzt ist).

Im Verlauf des freien Divertikelanteils weist die Ringmuskulatur nur vereinzelt an der Ansatzstelle von Submucosaringfalten, oder auch sonst, besonders gegen die Spitze zu, eine von Bindegewebe ausgefüllte Lücke auf. Im Bereich der Spitzenauftreibung aber werden beide Muskellagen schwächer, die Längsmuskulatur spaltet sich in verschiedene, schrägverlaufende Bündel, während die Ringmuskelschicht plötzlich ganz schwindet, so daß allein die äußere Muskelschicht die Grundlage für die Spitzenwandung abzugeben scheint. Über der Kuppenhöhe des Div. liegen dann die in der Darmlängsrichtung laufenden Bündel innen in verschiedenen Lagen, die querverlaufenden außen angeordnet. (Siehe oben Abschnitt I.)

Am Rande der kleinen Seitenauftreibungen biegen diese schon verschmälerten Muskelzüge in stark verdünnter und rasch verschwindender Lage noch etwas in die Wandung dieser Seitenbuchten um. Diese bestehen sonst

[1]) Die Ortsbestimmung „kranial" geht dabei von der schon oben gemachten Annahme aus, daß auch die Faltenbildung dieses Div. bei kranialem Ansatz kaudal frei endige.

nur aus verschmälerter Submucosa und Serosa, denen nur hin und wieder einzelne zarte, schrägverlaufende Bündel oder etwas kräftigere, quere beigemischt sind. Man kann also diese sekundären Ausstülpungen, wie schon oben ausgeführt, Schleimhauthernien nennen. Zwischen zwei benachbarten solcher Hernien ist die Wandung der Divertikelkuppe dann wieder durch eine schmale Brücke kompakter Muskulatur, d. h. zweier oder mehrerer unregelmäßig schräg verlaufender Züge, konsolidiert. So sind auch kleine Einziehungen der Schleimhauthernien selbst durch schmale Muskelbündel bedingt.

Im Gegensatz dazu sind besonders über der Kuppe des Div., dort, wo die Fettzotten dem Div. aufsitzen, die Muskelbündel wohl verschmälert, eine Ausbuchtung des Div. aber durch die innige und mehr rechtwinklige Durchflechtung der vermehrten Schichten und durch das Widerlager einer besonders kräftigen Subserosa mit mächtigen Gefäßen und Fett verhindert. Die Fettlappen, die gleich Appendices epiploicae von der Divertikelspitze abgehen, enthalten unter elastischer, starker Serosa reichlichere Gefäße und Gefäßchen und schmälere Nerven. Daneben ziehen aber, besonders in dem Stiele eines isolierten Appendix, kräftige glatte Muskelbündel, die nicht sicher mit der Divertikelmuskulatur in Zusammenhang stehen und sich bald im Fettgewebe verlieren.

Zusammenfassung: Bei einem 56jährigen, an Magenkarzinom gestorbenen Mann sitzt (wahrscheinlich kranial geneigt und am rechten Darmumfang) ein Div., dessen Ende kugelig aufgetrieben ist und mehrere kleine Schleimhauthernien trägt, die nur von verdünnter Submucosa und Serosa noch überzogen sind. Das Div. ist von atrophischer, zotten- und drüsenarmer Dünndarmschleimhaut ausgekleidet, die in ganzer Ausdehnung durch hohe Submucosaringfalten ausgezeichnet ist. So sieht das ganze Div. wie gekammert aus; es setzt sich noch eine Strecke weit kaudalwärts, parallel zum Darm verlaufend, fort, indem eine kräftige, doppelte Muscularis- und Mucosawand Darm und Div. trennt; wie schon oben (Abschn. I) als charakteristisch geschildert, ist auch die Muskulatur dieser Klappenfalte an der Grenze des freien Drittels auf eine Strecke weit unterbrochen, fortgesetzt aber wird diese Falte durch eine noch ausgedehntere, jedoch dünne Submucosalamelle, die ebenfalls, wie die Divertikelscheidewände, (ungefähr) zentral durchbrochen ist, in ihrem kaudalen Teil aber auch muskuläre Elemente zeigt.

Über die Schleimhauthernien in den Div. und ihren charakteristischen Sitz im Bereiche der Kuppenwölbung ist schon oben gesprochen worden. Daß hier neben der allgemeinen Auftreibung der Spitze noch so zahlreiche Sekundärausbuchtungen bestehen, ist wohl auf den hier besonders starken Binnendruck im Div. zurückzuführen; denn bei dem dickschleimigen Inhalt und der schlechten Wegsamkeit des Div. durch die hohen Ringfalten, deren Öffnungen sich nicht einmal immer gegenüberliegen, mußte natürlich die Entleerung des Div. ganz wesentlich erschwert sein, hatte die Muskulatur besondere Widerstände bei der Peristaltik zu überwinden; die im Divertikelbereich besonders kräftig und auch hypertrophisch angelegte Muskulatur spricht wiederum für den schon bei der

ausführlichen Besprechung der Wuchsformen aufgestellten Satz (Zeitschr. f. mikr.-anatom. Forschung, 1925), daß nur ein starker Innendruck an der nicht gleichmäßig verflochtenen Muskulatur der Divertikelkuppe ein Verschieben und Auseinanderdrängen der Bündel verursachen könnte; dann erst folgen die Ausstülpungen der Schleimhaut durch die entstandenen Muskellücken hindurch.

Zugleich aber erschwert der am Div. durch die Präparation fixierte, starke Kontraktionszustand der Wandung das Urteil, ob hier wirklich eine Auskleidung mit Schleimhaut vorliegt, die tatsächlich einem höheren Darmabschnitt entspricht, oder nicht. Gleich bei flüchtigem Zusehen möchte man ja meinen, daß die hohen, nur von Submucosa gebildeten Ringfalten die Diagnose „Jejunum" einwandfrei sicherstellen. Nun ist aber bekannt (und auch physiologisch notwendig), daß bei kontrahiertem Darm die Schleimhaut sich in höhere Falten legt; und das könnte hier allenfalls mit Grund zur Erklärung dieser merkwürdigen, hohen Ringfalten herangezogen werden. Doch bliebe dabei allerdings noch auffällig, daß diese Falten, die außer der Muscularis mucosae kein kontraktiles Material enthalten, sich nicht etwa schief legten, oder gar zusammengeschoben an der Wand liegen, sondern aufrecht und fast rechtwinklig in das Lumen stehen, so daß eben jener erste Eindruck einer Vielkammerigkeit des Div. entstehen konnte. Hier kommt nun ausschlaggebend der Befund der erst so rätselhaften, die Klappenfalte noch fortsetzenden, dünnen Schleimhautlamelle hinzu. Schon bei der Beschreibung wurde erwähnt, daß sich der Gedanke aufdränge, daß die ganze Membran nach ihrem Bau und ihrem Ursprung am Rand der Klappenfalte, und wegen ihrer fast zentralen Öffnung, als die letzte, dem Div. noch angehörende Kerckring'sche Falte zu deuten sei. Ein solcher Befund kann dann nicht auf Kontraktion des Div. oder des Darms zurückgeführt werden, kann seine letzte Ursache nur in der Wachstumstendenz des hier vorhandenen Gewebes haben, und zwar wohl in der „Selbstdifferentierung" (Roux) des Epithels, wie es dem Jejunum gemäß ist, und in der „sekundären Differenzierung" des Stratums zu höheren Falten, als es dem Darmepithel an dieser Stelle sonst entspräche. Daß dabei freilich diese Falte in einem freien Rand endigt, nachdem sie sich mit dem Darm ganz parallel gestellt hat, daß sie sich nicht — wie es sonst gehörig wäre — mit der gegenüberliegenden Divertikelwand vereinigt, kann nur auf die besonderen Wuchsverhältnisse des Div. und noch mehr der das Div. auskleidenden Schleimhaut überhaupt zurückgeführt werden.

„Leben" ist ja ohne eine bestimmte lebendige Form nicht möglich (Fischel). . . . „Die Lage im Systeme bestimmt das Schicksal der einzelnen Teile, die besondere Differenzierungsart der letzteren ist eine Funktion ihrer Lage." . . . „Ist also eine gewisse Menge organischen Materials gegeben . . ., so differenziert es sich auch stets zu einer ganz bestimmten,

typischen Form. Die Menge des Ausgangsmaterials ... bestimmt wohl auch die Größe, nicht aber die Form des Endproduktes dieser Differenzierung. Diese Form ist eben mit jenem Material auch schon fest gegeben, sie ist eine ihm inhärente Eigenschaft." Ist nun dies alles auch eigentlich im Hinblick auf die Restitutionskraft und gemäß einer an niedrigen Tieren gemachten Beobachtung gesagt, so darf es doch, da „jenes Gesetz auch für die höherstehenden Organismen gilt", wohl auch auf die menschliche Entwicklung angewandt werden.

Und so könnte man hier annehmen, daß eben solches Material mit der inhärenten Eigenschaft, zu hohen Falten auszuwachsen, daß solch ortsfremdes Epithel sich im Div. und auch noch am Rand der Klappenfalte entwickelt habe, und da besonders das letztere nicht mehr mit einem biologisch vollkommen gleichgestimmten Material in Berührung kam, so bildete es für sich allein diese Membran mit Öffnung als die ihm inhärente Form. Dabei mag vielleicht für die Stellung der Membran eine bereits vorhandene Funktion der Divertikelmuskulatur mitspielen, indem diese Schleim und abgestoßene Epithelien gegen den Darm vortrieb: denn die Submucosafalten des Dünndarms entwickeln sich erst gegen Ende der Fötalzeit (8. Embryonalmonat). Auch die überlange Ausdehnung dieser Platte auf das Zwei- bis Dreifache dessen, was die höchsten Duodenalfalten je erreichen können, kann wohl nicht so sehr auf eine gewisse Längsdehnung durch die Darmfunktion zurückgeführt werden; man wird vielmehr als nächstliegenden Grund annehmen müssen, daß das Epithel nach dem ihm inhärenten Formbildungsbestreben mit der Tendenz der Falten- und zwar der Ringfaltenbildung, eben weiterwuchs, bis die für seine Art im embryonalen und postembryonalen Leben übliche Entwicklungszeit verflossen war. Und so hätte es, seiner Differenzierungsfähigkeit nach, wohl eine ebensolche, ringförmige Scheidewand gebildet, wie alle die übrigen Falten des Div. sind; aber da dieses Epithel, an der exponiertesten Stelle, dem freien Rande der Klappenfalte sitzend, irgendwie aus seiner ursprünglichen Wachstumsrichtung gekommen war, so erzeugte es in dem Bestreben, mit der Gegenseite zusammenzufließen, eine breitere Membran, selbst als seiner ursprünglichen Wachstumstendenz innewohnte. Es liegt hier unverkennbar ein „organoides Wachstum im Exzeß" vor.

Die muskulären Elemente freilich, die sich in der Lamellenfalte finden, widersprechen nicht nur der eben versuchten Gleichstellung der Lamellenfalte mit den Kammerfalten, sie trotzen auch jedem Erklärungsversuch überhaupt. Daß sie nur querverlaufen, daß also die Funktion der Längszusammenziehung der Lamelle, wie sie ja im Verlauf der jahrelangen, peristaltischen Bewegungen nötig war, von den hauptsächlich längsverlaufenden Muscularis-mucosae-Zellen bewerkstelligt wurde; daß die Muskelelemente gegen den freien Rand der Lamelle zunehmen, ganz ähnlich wie auch bei anderen Klappenfalten (s. Fall XV, XXV, XXVI);

daß sie dann am freien Rande der Lamelle, wie gegen die zentrale Öffnung zu, also an mechanisch besonders exponierten Stellen, auch zu etwas dickeren Bündeln zusammentreten: dies alles, wie auch die besonders ausgeprägte Abnutzungspigmentierung der einzelnen Zellen, spricht dafür, daß die kontraktilen Elemente der Lamellenfalte durch die besondere Art der Formation funktionell gefordert waren, um den unveränderten Bestand der Falte zu erhalten.

Anders erklären sich die Muskelzüge in der Klappenfalte, d. h. der dickeren Scheidewand zwischen Darm und Darmanteil des Div. Hier ist die Muskulatur nicht wie in der Schleimhautlamelle in dünnen Einzelfasern angelegt, sondern hier umgibt eine kräftige Querfaserschicht eine feine Längsmuskellage. Diese beiden aber sind nicht isoliert, sondern gehen aus der Darmwand in die Falte über. Das breite, isolierte Muskelband am Rande aber findet sich auch in den Fällen XII, XIII, XIV, XV, XXII, XXV, XXVI, XXIX, also in Fällen von Faltenbildungen, die alle nur Übergangsbilder eines und desselben Prozesses darstellen: Des Sichaneinanderlegens von Div.- und Darmwand und des mechanisch-funktionell bedingten Muskelschwundes in der Mitte der Falte; daß dieser lokale Muskelschwund nur ein geringer Grad einer möglichen, noch weiteren, lokalen Rückbildung der verschmolzenen Darm-Divertikelwand ist, wurde ebenfalls schon oben (Abschn. I) erwähnt.

Des ersten der dabei angeführten Fälle muß auch hier noch Erwähnung getan werden, des Falles Buzzi, da dort das Div., peripher von der vorgelagerten, doppelt gefensterten Membran, ausgebildete Valvulae conniventes von normalem Aussehen zeigt. Nach dem beigegebenen Bilde müßte auch die erste, den Ursprung des senkrecht abstehenden Divertikelteils umgebende Schleimhautfalte wesentlich höher gewesen sein als die übrigen Falten des Darms. Doch ist nach der Beschreibung die Divertikelschleimhaut „ganz wie die benachbarte Darmwand". — Vielleicht gehört auch der Fall Phoebus hierher, bei dem ebenfalls eine der Divertikelöffnungen von einer sehr hohen, zirkulären Falte umgeben ist. Dadurch weichen beide Fälle von dem hier besprochenen etwas ab, nähern sich aber wieder mehr dem folgenden Fall von Doepfner. Dieser beschreibt ein spitzwinklig zum Darm stehendes Div. eines 60jährigen, an Larynxkarzinom gestorbenen Mannes; es war gleich nach seinem Abgang auf eine Länge von 1 cm stenosiert, ebenso auch eine 7 cm über[1]) dem Div. liegende Dünndarmstelle. Im Schnitte zeigt die Stenose des M. D. „schon unter Lupenvergrößerung stark entwickelte Plicae conniventes Kerkringii, die sich ziegelartig übereinanderschieben und mit Darmzotten gut besetzt sind. Zwei gegenüberliegende Plicae sind miteinander zu einer Membran verwachsen. Es müßte also ein partieller, etwa dem Hymen vergleichbarer Verschluß bestehen. Wäre er total gewesen, so hatte sich notwendigerweise im peripheren Teil eine Retentionscyste entwickeln müssen: denn hier war ja lebende, sezernierende Schleimhaut zur Genüge vorhanden, um ein ansehnliches Enterokystom ins Leben zu rufen. Die Muscularis ist wohl um das Doppelte verdickt". An der Ileumstenose „nimmt die Muscularis zusehends an Dicke zu, um an der engsten Stelle wohl das Vierfache ihrer

[1]) Doepfner schreibt dazu: „Wir nehmen an, es sei am proximalen Darmteil nach Lage und Abgangswinkel" (des Div.); doch äußert er sich vorher gar nicht über den vorherrschenden Abgangswinkel, so daß auch hier das schon in Abschnitt I Gesagte Geltung behalten darf.

normalen Mächtigkeit zu erreichen. Die Schleimhaut ist gut entwickelt, zeigt aber nicht Plicae conniventes von der Länge, wie sie das zugehörige M. D. hat".

Also auch in Doepfner's Fall findet sich, genau wie oben bei den hier beschriebenen Fällen, ein M. D., das „wesentlich höhere Falten" aufweist, als eine sogar verengte Stelle des umgebenden Darmes. Der Ausdruck „sogar verengt" soll dabei besagen, daß im kontrahierten Darm, wie ja schon oben erwähnt, und wie auch ohne weiteres verständlich, die Kerkring'schen Falten enger stehen und gewöhnlich höher sind, als im erweiterten, gedehnten. Und die im Doepfer'schen Falle so stark verengte Ileumstelle könnte auch als Kontraktionsveränderung gedeutet werden, da nur im Stenosebereich vierfach hypertrophische Muskalatur festgestellt wird, nicht aber darüber; da es auch höchst auffallend wäre, wenn eine derartig hochgradige Stenose (es wird eigens erwähnt, daß sie für Wasser durchgängig sei), ein 60jähriges Leben lang bestehen kann, ohne Erscheinungen zu machen, oder Residuen in Form von hochgradiger Muskelhypertrophie, nicht der Stenose, wohl aber des oralen Darmteiles zu hinterlassen. Daß es sich im Div. um keine Verwachsungsringfalte handelt, ergibt sich schon daraus, daß weder im Bild (15), noch in der Beschreibung, irgendwelche Anhaltspunkte für eine entzündlich-narbige Verwachsung gegeben sind; benachbarte Falten überdecken sich sogar gegenseitig, ohne miteinander verklebt zu sein. Zwar könnte es sich bei Doepfner auch um eine lokale Kontraktion des Divertikelabschnittes handeln; denn die Muskulatur ist auf das Doppelte verdickt, indes der periphere Abschnitt erweitert ist und auf dem Bilde dünnere Wandung zeigt: aber es erscheint schwer vorstellbar, daß sich eine Submucosaringfalte mil Hilfe ihrer Muscularis musosae so umgestaltet, daß nur das Lumen, das sie umschließt, sich verengere, sie selbst sich aber zu einer hymenartigen Membran verbreiterte; dabei legen sich die benachbarten Falten (s. Doepfner's Abb. 15) „dachziegelartig" übereinander. Es muß also auch bei Doepfner diese „für Wasser durchgängige", „hymenartige" Membran im Div. ein Dauerzustand gewesen sein, in dem Sinne, daß hier seit den ersten Lebenswochen eine hohe Ringfalte mit nur kleiner Öffnung bestand, eine Schleimhautbildung also, die als eine eigentlich höheren Darmabschnitten zugehörige gedeutet werden kann, zum mindesten aber als eine auffallende Unregelmäßigkeit der Dünndarmschleimhaut, ja eine ganz außergewöhnliche Schleimhautwuchsform im M. D. aufgefaßt werden muß. Die Erweiterung und Wandverdünnung des peripheren Divertikelteils würde auch dieser Auffassung nicht widersprechen. Hält man dann freilich den Doepfner'schen Fall mit dem hier beschriebenen zusammen, der die Darmausbuchtung in ganzer Ausdehnung von solchen durchlochten Membranen kammerartig unterbrochen zeigt, so wird auch der erste Eindruck eines zufällig willkürlichen Wachstums weichen und der Auffassung Platz machen, daß, hier wie dort, der gleiche, hetero-

topische Wachstumsvorgang spielte, nur daß er dort bei Doepfner und bei Buzzi lediglich einen schmalen Bezirk eines Meckels betraf (nahe der Einmündungsstelle), während er hier nicht nur das ganze Ausmaß eines Div. in gleicher Weise typisch umgestaltete, sondern sogar auf den nächtsliegenden, benachbarten Darmabschnitt noch übergriff.

Auf die gleiche Weise ist ein Fall von intramesenterial gelegenem Div. zu deuten, den M. Roth 1881 mitgeteilt hat.

Bei einem neugeborenen Knäblein entspringt 14,5 cm über der Bauhini-schen Klappe ein wurstförmiges, 10 cm langes Div., das zwischen den beiden Mesenterialblättern dem Darm kranialwärts angelagert ist, und nur gegen sein Ende zu sich kolbig erweiterte. „Bei der Sondierung dieses intramesenterial gelegenen Div. finden sich mehrere ringförmige Verengerungen, die nur für eine Borste passierbar sind." Schleimhaut und Wand entsprechen mit Zotten, Drüsen und Peyer'schen Haufen und der Muskulatur ganz dem umliegenden Darm. Der Inhalt ist wie hier glasiger Schleim.

Nur am äußersten, etwa 1 cm langen Abschnitt des Div. fehlen eigentliche Zotten und sind durch Zylinderzellgrübchen ersetzt; in diese münden „kurze, oben Zylinderepithel, im blinden Ende rundlich-polygonale, stark körnige Epithelien enthaltende Schläuche, gruppenweise zu zwei bis drei Stück aus." Es liegt also hier wahrscheinlich schon ein Fall von Magenschleimhaut im M. vor, während Roth nur von veränderter Dünndarmschleimhaut spricht.

An der Spitze dann sitzt eine bohnengroße Cyste, die zwar die Muskelschichten der Darmwand zeigt, aber dabei abwechselnd von gewöhnlichem und von Cilien tragendem Zylinderepithel überzogen ist; darunter auch oft eine zweite Lage „keulenförmiger" Epithelien trägt. Im Septum, zwischen Div. und Cyste, findet sich aber eine Muskelschicht, die der Ringmuskulatur entstammt.

Außerdem werden in diesem Falle noch eine Abdominalcyste und eine Mediastinalcyste gefunden, die beide in der Wandung Darmstruktur erkennen lassen.

Über diese ringförmigen Abkammerungen seines Divertikels, die ganz analog denen des hier vorliegenden Falles scheinen, äußert sich Roth nicht weiter. Und doch ist es dort gerade so auffallend wie hier, daß sich im Bereich des fast faltenlosen Ileumendes (wenigstens sind auf der Roth'schen Abbildung Falten nicht eingezeichnet) in einem Div. auffallend hohe Faltenbildungen finden, die wie Membranen das Lumen durchsetzen; sie allein durch Kontraktion des Div. erklären zu wollen, ginge auch hier nicht an, da dann höchstwahrscheinlich nicht eine „nur für eine Borste passierbare" Verengerung entstanden wäre, und wohl auch, da die darmnahen Teile noch ihr Sekret, glasigen Schleim, enthalten. Also hätte auch hier schon darauf hingewiesen werden müssen, daß der Hauptteil des Div. von einer abnormen, einem besonderen Wachstumsexzeß unterworfenen Schleimhaut ausgekleidet ist, zum mindesten aber, daß seine Schleimhaut einem wesentlich höheren Darmabschnitt entspräche. — Roth beschreibt im wesentlichen den eigenartigen Befund des Div. und meint dabei nur, daß die zottenlose Schleimhaut seiner Spitze, noch mehr aber die Cilien tragende Cyste, wenigstens

zum Teil, „auf frühere Entwicklungsstufen zurückführbar sind“: besonders stark sei die Cystenschleimhaut zurückgeblieben; hier sei die Cilienbildung das Auffälligste; aber „ob hier eine pathologische Bildung oder die Persistenz eines bisher unbeachteten, embryonalen Stadiums des Darmepithels vorliegt, muß fraglich bleiben; für letztere spricht die Analogie des fötalen Ösophagusepithels beim Menschen (Neumann) und des Darmepithels bei niedrigen Wirbeltieren (Fortunatow)“. Also Roth selbst weist darauf hin, daß nur im Ösophagus sich embryonales Flimmerepithel finde. Zur Erklärung der Abdominal- und Ösophaguscyste nimmt er ohne Bedenken an: „sie können ebensowohl durch Abschnürung in loco aus dem Duodenum und Ösophagus, der zu einer gewissen Zeit Zylinderepithel führt, als durch Abschnürung aus dem Dünndarmdivertikel, bezw. Dottergang, in diesem Falle mit Verschiebung nach oben, zurzeit der noch gemeinsamen Pleuro-peritonealhöhle, hervorgegangen sein“. Also: ein absolut unvorstellbarer Vorgang, die Verlagerung einer Epithelknospe durch das Mesenchym zweier Körperhöhlen hindurch nach oben, wird für möglich gehalten, obwohl eine solche Verlagerung nur durch Wachstumsdifferenzen in der Umgebung möglich wäre, die dann im ausgebildeten Körper als Mißbildungen oder abnorme Gestaltung von Organen in Erscheinungen treten müßten. Solche Erscheinungen aber fehlen. Man muß so noch an die Möglichkeit denken, daß eine embryonale Epithelverschleppung aus Ösophagus und Magen in den Dottergang durch die Leitbahn des Vorderdarmes stattgefunden haben könnte, zu derselben Zeit, da im Ösophagus und Duodenum sich die Cysten abschnürten; es würde sich so mit der Entwicklungsstörung in Ösophagus- und Magengegend zugleich der merkwürdige Befund erklären lassen, daß hier neben dem Darm in einem M. D. gewissermaßen noch ein zweiter Darm mit embryonalem Ösophagus- und Magen- und Jejunumepithel angelegt ist.

Es soll hier nicht apodiktisch behauptet werden, daß Roth's Flimmerepithel tragende Cyste nur durch Verschleppung von Ösophagusepithel in den Dottergang erklärt werden könnte, es muß vielmehr zugegeben werden, daß ja auch sonst schon Flimmerepithel im Gebiete des früheren Dotterganges gefunden wurde — Brüggemann findet es in einer Cyste eines Nabelkarzinoms, Mintz, Ehrlich, Koslowski u. a. in den früheren sog. Nabeladenomen — und so könnten die Flimmerepithelien, vielleicht auch von Epithelresten des Duct. omphalo-mesentericus selbst stammen [1]); ebenso sei darauf hingewiesen, daß man in Magenkarzinomen (Külbs, Quensel) Flimmerzellen gesehen hat, nachdem deren Vorhandensein im embryonalen Magen schon von Neumann (nach Quensel) nachgewiesen

[1]) Durch Waegeler und neuerdings durch Lauche aber ist inzwischen nachgewiesen, daß diese sog. Nabeladenome nichts mit dem Dottergang und seinen Resten zu tun haben, sondern, daß sie aus abgesprengten Peritonealkeimen herrühren müßten, nach Sampson sogar aus dem Uterus stammten.

war; ebenso gibt es Adenokarzinome der Leber mit Flimmerzellen (Ssokoloff), wie auch Leber-, Ösophagus- und Schilddrüsencysten (Zahn) Flimmerepithel haben können. Es scheint damit die Eigenschaft der Flimmerepithelbildung überhaupt dem ganzen Vorderdarm und seinen Abkömmlingen zuzukommen, denn nach Hammar finden sich auch mitten in der Thymus von Menschen und Tieren Flimmerepithel tragende Höhlungen. Die eigenartige Tatsache, daß in diesen Cysten, wie auch in Roth's Div. cyste, nur einzelne Gruppen von Zellen Flimmercilien tragen, führt Recklinghausen (bei Quensel) auf Ernährungsverhältnisse zurück, indem die Flimmerzellen an Stellen mit reichlicheren Blutgefäßen zu finden sind; man könnte darum auch fast an Sekretionsvorgänge denken, wie sich ja Hammar die Härchenbildung oft direkt durch ein Sekret als Fremdkörper hervorgerufen vorstellt.

Es brauchte also auch bei Roth nicht auf ein nur mögliches Flimmerepithelstadium des Darms zurückgegriffen zu werden. Vielmehr kann die von ihm geschilderte Cyste mit ebenso großer Wahrscheinlichkeit auch auf eine Keimversprengung aus dem Ösophagus oder vielleicht auch aus dem Magen in den noch offenen Dottergang zurückgeführt werden, wenn man nicht, wie Quensel für seine Magenkarzinome tut, eine Art von metaplastischem Vorgang annehmen will, der dann „wahrscheinlich ebenfalls von lokalen Verhältnissen abhängt".

Eine ebensolche Erklärung müßte auch für Hedinger's intramesenterial gelegene Ösophaguscyste herangezogen werden, die er bei einem 4jährigen Knaben fand (kindskopfgroß, 10 cm über der Bauhini'schen Klappe und 4 cm vom Darm entfernt, durch einen kurzen Bindegewebsstiel am Mesenterium befestigt. Die Wandung im wesentlichen aus zwei senkrecht zueinander verlaufenden Lagen von Muskulatur und einer Auskleidung von geschichtetem, unverhorntem Plattenepithel mit Schleimdrüsen in der Submucosa bestehend); Hedinger meint, daß sich zurzeit des raschesten Wachstums der Speiseröhre (um die vierte Woche), „aus einer uns nicht bekannten Ursache ein Stück der Speiseröhre abschnürte und allmählich gegen das Becken zu verlagert wurde. Als ursächliches Moment ist vielleicht das zu dieser Zeit in Bildung begriffene Zwerchfell anzusehen, indem durch irgendeine mechanische Wirkung desselben ein Div. des Ösophagus zustandekam, das sich dann loslöste und sehr wahrscheinlich der Wirbelsäule entlang in das Abdomen und in das Mesenterium disloziert wurde." Wie sich dann weiter aber die Cyste von der Wirbelsäule weg nach vorne und in das Mesenterium hinein entwickelt hat, bleibt völlig im Dunkeln. Hedinger selbst lehnt einen Zusammenhang mit dem Urachus sowohl, wie mit dem Dottergang ab. Und doch scheint gleich von vornherein eine frühembryonale Verlagerung von epithelialen Teilen der Speiseröhre oder des Urachus, oder des Darmrohres überhaupt, durch den zu jener Zeit schon sehr engen Kanal von Allantois und Hinterdarm oder gar durch den Vorderdarm in das

Bereich des Dotterblasenganges hinein viel leichter möglich, als ein Kaudalwärtswandern einer Ösophagusabschnürung längs der Wirbelsäule in dem vorhandenen Blut-, Lymph- und Zwischengewebe. Da aber auch hier die Sektion der Bauchhöhle normale Verhältnisse ergab, so gilt für die Wahrscheinlichkeit der Hedinger'schen Erklärung das bereits bei Roth's Fall Gesagte. Genau so wäre vielleicht auch für einen Fall Schmincke's die hier angedeutete Entstehungsmöglichkeit plausibler (15 Tage altes Knäblein, das im hinteren Mediastinum und im Mesenterium je eine die typische Darmwandstruktur zeigende Cyste liegen hatte). Ein sicherer Fingerzeig könnte für künftige Fälle nur die Beobachtung der Blutversorgung solcher Cysten bieten; denn in der vierten Woche, während welcher sich nach Hedinger die Entwicklung der Cyste vollzogen haben müßte, sind Herz und Gefäße schon angelegt. Und aus der Gefäßversorgung der Cyste könnte dann vielleicht die Herkunft solcher Gebilde mit größerer Sicherheit entnommen werden, als aus einer vermuteten Keimwanderung durch das Mesenchym.

Es kann hier nicht die Aufgabe sein, auch die Frage der Enterokystome noch vollends aufzurollen; es sollen die dabei erhobenen Befunde hier nur insofern mit herangezogen werden, als sie das Problem der Heterotopie berühren; denn dieses Problem entwickelt sich mehr und mehr zum Kernpunkt der hier angestellten Betrachtungen. Darum sei auch ganz kurz auf einen von Dittrich veröffentlichten Fall hingewiesen,

wo bei einem 5jährigen Mädchen 60 cm über der Klappe ein freies, gestieltes, 1,5 : 0,9 cm messendes Enterocystom festgestellt wird, dessen Wand „die Struktur des normalen Dünndarms" besaß. Das Lumen der Cyste war beiläufig in der Mitte „durch eine stark vorspringende Schleimhautfalte ziemlich hochgradig eingeengt".

Kann auch nach Dittrich's Beschreibung nicht mit Sicherheit ausgeschlossen werden, daß diese hohe Falte sich nicht bei näherem Zusehen durch Feststellung von Muskulatur als Kontraktionsfalte oder als Ansatz einer weiteren Einschnürung entpuppt hätte, so ist doch durch den Ausdruck „Schleimhautfalte" die wahrscheinlichste Annahme die, daß es sich wirklich, wie bei Roth's, Doepfner's, Schmincke's [1]) und im eigenen Fall, bei der Epithelauskleidung der Cyste um eine Schleimhaut handelte, die die Tendenz hat, höhere Falten zu bilden als die ortsüblichen, also wahrscheinlich um eine Schleimhautbildung, die einem höheren Darmabschnitt entspricht oder sogar entstammt.

Daß aber solche überhohe Faltenbildung nicht nur in Kystomen und Meckel'schen Divertikeln, sondern auch sonst im Dünndarm vorkommt, das zeigt ein von Grawitz mitgeteilter Fall v. Langenbeck's.

[1]) Auch in dem bereits oben angeführten Falle Schmincke's ist von der intramesenterial gelegenen Enterocystombildung mitgeteilt, daß sich an deren Wandung verschiedentlich „sektorartig angeordnete, 1—22 mm hohe, in das Lumen vorspringende Leisten" fanden.

Es wird hier bei einem 8tägigen Kinde, das an Ileus zugrunde ging, ein doppelter Verschluß des Dünndarms gefunden, zuerst anscheinend (die Stelle ist nicht genauer angegeben) zwischen Jejunum und Ileum durch eine Schleimhautmembran, die noch eine „linsengroße, zentrale Öffnung" hat. Weiter unten dann im Ileum ist der Darm durch eine vollkommen geschlossene Schleimhautduplikatur undurchgängig; da der Darm darunter gänzlich leer ist, nimmt Grawitz einen Verschluß vor dem 5. Fötalmonat an und zwar glaubt er, daß die vollkommen verschlossene Membran der höchste Grad des Bildungsprozesses sei, für den in der ersten noch durchlochten, aber schon abnorm entwickelten Schleimhautfalte „die erste Bildungsanomalie" gegeben sei.

Man ersieht also hieraus, daß auch im Dünndarm ohne Zusammenhang mit Meckel- oder Enterokystombildung Stellen von Dünndarmschleimhaut mit ortsfremder, überhoher Faltenbildung auftreten können. Es scheint dabei das gleiche Bildungsprinzip vorzuwalten, das auch in M. D. eine Schleimhautauskleidung zustandekommen läßt, die sich in Faltenbildungen von ganz exzessiven (relativen) Ausmaßen dokumentiert (Fall Roth, Doepfner), die auch vom Meckel aus auf den vollkommen intakten Dünndarm der Umgebung noch übergreifen kann (Fall XX). Das dabei zum Ausdruck kommende „Wachstum im Exzeß" verläßt aber die Form des Organoiden nie. Immer handelt es sich um vollkommen typische und organgemäße Gestaltung, wenn auch das Ausmaß den Grad des Ortsüblichen ganz wesentlich überschreitet. Und so sind auch die Fälle XVIII und XIX, bei denen die hohe Faltenbildung nur auf das M. D. beschränkt ist, wenn auch ein solches exzessives Wachstum noch nicht besteht, dennoch als Heterotopien, wenn auch geringeren Grades, aufzufassen.

Meckel ist der einzige, der speziell für das Vorkommen von Jejunumschleimhaut im Div. (Fall Tabarrani) eine natürliche Erklärung versucht, indem er sagt: daß „die Beschaffenheit der inneren Haut (des Meckel) genau dieselbe sei, als in dem Teil des Darmkanals, von welchem der Anhang ausgeht". Die übrigen Autoren aber, die die Feststellung von auffallend hoher Faltenbildung machen, gehen darüber hinweg wie über einen eben für den Dünndarm charakteristischen Befund (Roth, Buzzi, Grawitz, Dittrich, Doepfner, Schmincke).

Hier aber soll für diese doch immerhin merkwürdigen Abweichungen von der Norm, die in so verschiedener Lokalisation und Kombination vorkommen können, die aber trotz des verschiedenen Grades der Abnormität untereinander vollkommen analog zu sein scheinen, ein einheitliches Prinzip der Genese aufgezeigt werden; davon soll erst unten ausführlicher die Rede sein. Die dafür in Betracht zu ziehenden Feststellungen lauten in kurzer

Zusammenfassung:

1. Von den Meckel'schen Divertikeln ist ein gewisser Prozentsatz (3 unter 30 Stück = 10 %) von einer Darmschleimhaut ausge-

kleidet, die, wie an der Höhe der Schleimhautfalten kenntlich, einem höher gelegenen Darmabschnitt entspricht; auch Brunnersche Drüsen und hypertrophische Zotten müssen im gleichen Sinne gedeutet werden.

2. Diese hochfaltige Jejunumschleimhaut nimmt entweder das ganze Div. ein, oder sie ist auf einen Bezirk desselben beschränkt (Fall Doepfner, auch Fall XVII), der nicht an der Spitze des Div. zu liegen braucht.
3. Gelegentlich erreichen die Falten eine derartige Höhe, daß sie fast membranartige Verschlüsse des Div. bilden (Fall Roth, Doepfner, Fall XX), oder eine membranartige Scheidewand in den Darm hinaus entwickeln (Fall XX). Diese Schleimhautbildungen deuten auf ein gewisses „Wachstum im Übermaß" hin. Man könnte sie, entsprechend dem Vorgang Askanazy's (bei der Deutung versprengter Pankreaskeime im Magen), als „Blastoïde, kongenitale Gewebsexzesse, die im Prinzip scharf von dem Wachstumsexzeß der Blastome zu trennen sind", bezeichnen, wobei allerdings für „Blastoid" besser „Organoid" zu setzen wäre.
4. Ähnliche exzessiv hohe Faltenbildungen finden sich in seltenen Fällen auch sonst im Duodenum oder Dünndarm (Grawitz — v. Langenbeck).
5. Besonders diese letztere Feststellung legt die Annahme nahe, daß auch die hohen Faltenbildungen im Meckel nicht etwa durch einen (imaginären) Reiz bei der Abschnürung des Div. zur Entwicklung gekommen sind, sondern daß es sich wahrscheinlich um nicht autochthon entstandene Epithelbildungen handelt. (Warum die Pluripotenzlehre des Entoderm (Fischel) nicht in Betracht kommt, wird unten noch erörtert werden.)

2. Meckel'sche Divertikel mit Magenschleimhautinseln.

Nicht so sehr selten dagegen sind Inseln von Magenschleimhaut im M. D. Seit Tillmanns im Jahre 1882 zum ersten Male Pylorusschleimhaut in einem evertierten Nabelcystchen nachwies — seine ursprüngliche Anschauung über dessen Genese aus einer abgeschnürten Magenausstülpung hat er inzwischen längst aufgegeben — folgten Veröffentlichungen von Magenepithelien in einer umbilikalen Magencystenfistel (Roser, Rosthorn, Lindner, Weber, Reichardt, Strada, Minelli, Negroni), in einem Dottergangscystchen an der Spitze eines Meckels (Siegenbeek van Heukelom), oder mitten im obliterierten Nabeldarmstrang in einem kleinen Cystchen (Fr. P. Müller, Moses Barron); auch in offenen Darmdottergängen konnte sie festgestellt werden (Lexer, Salzer); und zwar bald Pylorus-, bald Fundusschleimhaut mit Belegzellen. Dabei wurde von einigen Autoren (Tillmanns, Weber, Lexer) die saure Reaktion und die verdauende Kraft des sezernierten Saftes

auch chemisch festgestellt. Weiterhin fand man Magenschleimhaut im Dünndarm als Überzug kleiner Polypen (Poindecker). Auch in M. D., und zwar vorzüglich in der Spitze, saßen diese Heterotopien (Deetz, M. Koch, Fr. P. Müller, Emil Goetsch), doch konnten sie auch das ganze Div. auskleiden (Hübschmann). In einer früheren Arbeit konnte dann weiterhin gezeigt werden, daß diese Magenschleimhautinseln außer ihrem typischen Sitz an der Spitze und ihren unregelmäßig geformten und gelagerten Epithelformationen (Fr. P. Müller) auch noch die Besonderheit von sog. „Abschnürungsfalten" zeigten.

Da solche Bildungen nun nicht nur für die Magenschleimhautinseln in Meckeln typisch scheinen, sondern eine noch umfassendere Bedeutung für die Bildung des Meckels überhaupt und für dessen Beziehungen zu den in ihm vorgefundenen Heterotopien nahelegen, so seien die damals geschilderten beiden Fälle nochmals kurz angeführt. Diese Wiederaufzählung ist um so berechtigter, als von den 5 Fällen von Magenschleimhautinseln, die sich in dem zu dieser Arbeit verwendeten Material vorfanden, nur zwei in den ersten Anfängen das zeigten, wofür jene Fälle fortgeschrittenere Bildungsstufen waren; eben „jene Abschnürungsfalten", deren Deutung und Bedeutung unten im Zusammenhange besprochen werden soll. Diese 4 Fälle stellen darum zugleich die Übergangsbilder zwischen dem offenen, mit Magenschleimhaut ausgekleideten Meckel und der Dottergangscyste mit Magenschleimhautauskleidung vor. (Zwar zeigen auch die Mageninseln, die in Begleitung von Pankreaskeimen im Meckel auftreten, die Bildung von Abschnürungsfalten; da sie aber für das Verständnis der morphologischen Gestaltung der Mageninseln nichts Neues mehr bieten, sollen sie erst bei den Pankreaskeimen besprochen werden.)

Der erste eigene Fall einer Magenschleimhaut im Meckel zeigt die Faltenbildung in Form einer noch offenen Submucosacyste.

Fall Schaetz I[1]): Bei einem $11^1/_2$ Monate alten Knaben, der an bronchopneumonischen Herden der Lunge mit fibrinöser Pleuritis gestorben war, wird außer mannigfachen anderen Bildungsfehlern (offenes Foramen ovale, beiderseitiger Leistenhoden, Hypoplasie der Schilddrüse) ein kleines M. D. gefunden, an dessen Spitze in einem gegen das Div. zu ganz schmal eröffneten Submucosacystchen Magenschleimhaut gelegen ist, die noch den ins Divertikellumen vorragenden Abschnitt der Cystenwand z. T. überzieht. Der Bau dieser Schleimhaut ist, in Grübchen wie Drüsen, ein unregelmäßiger, wenn auch noch organoider, die Magengrübchen sind von verschiedener Größe und Gestalt. Die Drüschen sind von verschiedener Weite und Lagerung. Sie sind z. T. belegzellenreich wie Fundusdrüsen, z. T. belegzellenfrei wie Pylorusdrüsen; es finden sich bis 5 kernige Belegzellen, am Drüsengrunde auch solche von abnormer Größe. Soweit die Magenschleimhaut die Divertikelseite des Cystchens überzieht, ist diese Atypie der Formation nicht mehr so stark ausgeprägt. — Färberisch verhält sich die Heterotopie wie Magenschleimhaut.

[1]) Veröffentlicht in Virchow's Archiv, Bd. 241, 1923.

Die Abschnürungsfalten, die hier fast zur Bildung eines Submucosacystchens führen, sind wesentlich geringer entwickelt in

Fall Schaetz II [1]): Bei einem $1^1/_2$ jährigen Knaben wird in der Kuppe eines M. D. ebenfalls ein Bezirk von Magenschleimhaut gefunden, der sich überall mit scharfer Grenze gegen die umgebende Dünndarmmucosa absetzt und in der Tiefe und Anordnung der Oberflächengrübchen, in Ausdehnung und Verlauf der Drüschen, fast adenomartige Unregelmäßigkeiten zeigt; Darmdrüseninseln innerhalb des Magenschleimhautbezirkes beginnen überall mit scharfer Grenze, ja diese Einschlüsse bestehen überdies zum großen Teil nur aus langen Darmdrüsen mit Becherzellen und Paneth'schen Zellen am Grunde — stellen also Dünndarmdrüsen dar — und entspringen scheinbar einzeln aus dem Fundus der Magenoberflächengrübchen.

Die an der Grenze dieser heterotopen Insel verlaufenden Abschnürungsfalten bestehen aus Submucosa und Muscularis mucosae und sitzen etwas innerhalb des Randes des ortsfremden Gewebes, und zwar um so mehr, je höher die Falte ist; diese ist gewöhnlich etwas gegen das Darmlumen zu geneigt (also von der Heterotopie w e g geneigt), nur wenn sie höher ist, scheint sie eine Vereinigung mit der Gegenseite anzustreben, neigt sich also gegen die Heterotopie. Die Falte ist auch nicht überall als Grenze vorhanden, ebensowenig eine die Serosa und Muscularis betreffende Einkerbung.

Es seien nun die 5 neuen Fälle geschildert, die Magenschleimhautinseln enthalten; nicht deshalb also, als ob damit ein wesentlich neuer Befund gebracht werden könnte; aber die deskriptive Forschung und auch die Festlegung einstweilen belanglos scheinender morphologischer Befunde kann — wie schon oben besonders an den Bildern und Darstellungen Doepfner's nachgewiesen werden konnte — für spätere Studien oft wertvolle Anhaltspunkte geben.

Fall XXI: Sekt.-Nr. 21/22, Schwabing: 5monatliches Knäblein.
Klinisch: Grippepneumonie.
Sektionsdiagnose: Grippe.

Konfluierende, z. T. hämorrhagische Bronchopneumonie der Hinterteile der l. Lunge. Beginnende Pleuritis fibrinosa. Multiple kleine Bronchiektasien der hinteren Teile der r. Lunge und frischere bronchopneumonische Prozesse bei älteren, pleuritischen Verwachsungen. Offenes Foramen ovale. Meckel'sches Divertikel.

Auszug aus Bericht: Ungefähr 70 cm über der Bauhini'schen Klappe zeigt der Darm ein 1 cm langes, $^1/_4$ cm starkes Div., das seitlich, d. h. kardiawärts gewendet, neben dem Mesenterium am Darm selbst befestigt ist. Im Bereich seiner Abgangsstelle ist der Darm im ganzen etwas erweitert. — Foramen ovale für einen Hühnerfederkiel durchgängig. — Sonstiger Befund ohne Belang.

Mikr.: Erst nach dem Aufschneiden zeigt es sich, daß das Div. eigentlich keinen Seitenkanal des Darms darstellt, sondern lediglich eine seitliche Erweiterung, mit einem Aufriß von der Form eines rechtwinkligen Dreiecks, dessen einer Schenkel sanft aus der Darmlinie aufsteigt, indes der andere ziemlich scharf wieder zur Darmwand abfällt. Die Spitze und die scharf

[1]) Veröffentlicht in Virchow's Archiv, Bd. 241, 1923.

abfallende Wand des Div., das eine recht kräftige Muskulatur hat, ist ausgekleidet von einer Dünndarmmucosa mit sehr langen Drüsen, daß man fast an Dickdarm dächte, wenn nicht eine ausgeprägte PANETH'sche Körnelung der Drüsenfundi bestünde; die darüber sich erhebenden Zotten sind sehr plump und kurz, das interglanduläre Gewebe sehr kräftig.

Die eine Divertikelhälfte weist nur in der Mitte der flach abfallenden Divertikelseite eine kleine Insel von Magenschleimhaut auf (es ist wohl ein Ausläufer der größeren Insel auf der anderen Seite), die Schleimhaut ist dabei kaum verdickt, eine Lage schmaler, nicht immer lotrecht zur Unterlage stehender Magengrübchen verzweigt sich in der Tiefe in kurze, geschlängelte Drüschen, die helles, bläulichrotes Zylinderepithel mit blassen, basalständigen Kernen besitzen, selten eine Belegzelle; dagegen findet sich in der anderen Hälfte des Div., fast die ganze, flach abfallende Divertikelseite einnehmend, der größere Teil der Magenschleimhautinsel. Sie zeigt im wesentlichen den eben geschilderten Befund: Geringe Verdickung der Mucosa, lange, hin und wieder bis zur Muscularis mucosae reichende Magengrübchen, deren Zylinderepithel gar nicht auffallend hoch ist, aber an dem glasigen Inhalt und dem Fehlen der Becherzellen als Magenoberflächenepithel erkannt werden kann. Die sich nach unten zu nach gabeliger Teilung anschließenden Drüschen haben mehr den Typus der Pylorus- als der Cardiadrüsen, doch finden sich auch hin und wieder neben den hellroten Drüsenepithelien größere, rotgekörnte Belegzellen, mit zwei und drei Kernen. Durchsetzt aber ist die ganze Magenheterotopie von bald einzelnen, bald in Gruppen stehenden LIEBERKÜHN'schen Drüsen, die durch ihr dunkles bläulichrotes, mit Becherzellen gespicktes Epithel mit den wesentlich größeren, dunkleren, runderen Kernen und durch die starke eosinophile Körnelung am Grund sofort in die Augen fallen. Die Ausläufer der Insel verlieren sich dann seitlich im Winkel einer höheren Darmsubmucosafalte. Eine Übergangsstelle von Magen- zu Darmepithel bekommt man nirgends zu Gesicht, da die Oberflächenepithelien fehlen. Die meisten Submucosalymphräume sind mit Lymphocyten vollgepfropft.

Auch hier finden sich am Rande zweier benachbarter, größerer Magenschleimhautkomplexe besonders dicke, in die Mucosa ausstrahlende Muscularis mucosae-Bündel — zum Unterschied von den gewöhnlichen Submucosafalten, deren Muskelzellen sich flach zur Unterlage einstellen. Diese Submucosa-Muscularisерhebungen reichen nur eine kurze Strecke weit, zeigen aber überall die typische Gestaltung.

Zusammenfassung: Bei einem Knaben von 5 Monaten findet sich, 70 cm über der Klappe, ein kleines Meckel, das nur an seiner flacheren Seite eine von vielen Darmdrüsen unterbrochene und zersprengte Magenschleimhautinsel vom Typus der Pylorusschleimhaut trägt. Die Schleimhaut ist unregelmäßig, besonders in den Magengrübchenformationen, aber nicht eigentlich hyperplastisch. Abschnürungsfalten am Rande der Heterotopie sind nur angedeutet, die Falten der umgebenden Darmschleimhaut sind wesentlich höher.

Diese Abschnürungsfalten sind dadurch von Augenblicksfalten der Magenschleimhaut, wie auch des Darms unterschieden, daß die Muscularis mucosae nicht (wie es bei Kontraktion der ganzen Wandung, also auch der Muscularis mucosae der Fall sein müßte), in den einzelnen Zellen parallel zur Schleimhautoberfläche eingestellt ist, sondern die einzelnen

Muskelzellen, gegen die Spitze der Falten zu ausstrahlend, zwischen die Schleimhautdrüsen hinein vorschiebt. Durch den typischen Sitz und die Stärke unterscheiden sie sich auch von den sonst normalerweise zwischen die Schleimhautdrüsen eindringenden, glatten Muskelfasern.

Auch hier zeigt die Muscularis propria des Div., wie schon oben in Abschnitt I besprochen, die Umgruppierung, daß über der Divertikelspitze und einer kleineren Strecke der flacheren Seite die Innenschicht in der Darmlängsrichtung verläuft, die Außenschicht aber quergeschnitten ist. Auch hier handelt es sich nur um eine Richtungsänderung des Muskelverlaufes innerhalb der Schichten.

Fall XXII: Sekt.-Nr. 361/23. Halle: Mann, 71 Jahre.

Klinisch: Phthisis pulmonum. Darm- und Larynxtuberkulose.

Sektionsdiagnose: Disseminierte acinöse Tuberkulose beider Lungen mit Cavernenbildung im l. O. L. Tuberkulöse Geschwüre an Epiglottis, Larynx, Trachea; im unteren Dünndarm und im ganzen Dickdarm. Partielle Pleuraverwachsungen beiderseits. — Braune Atrophie der Organe, besonders des Herzens. Lungenödem. Hydrothorax. Hydropericard. Frische Thrombose der r. V. femoralis. Chronische (Stauungs-) Gastritis. Peripher zunehmende Atheromatose der Aorta. Prostatasteine. Meckel.

Auszug aus Bericht: 80 cm oberhalb des Cöcums ein etwa 5 cm langes M. D. Sonst ohne Belang.

Makr.: Das 4,5 cm lange Div. ist von der Stärke eines Bleistiftes (8 mm) und walzenrund; nur die Spitze ist etwas aufgetrieben. Es geht in einem Winkel von ca. 45° vom Darm ab (leider sind im Sektionsprotokoll keine Angaben, ob diese Neigung distal- oder proximalwärts gerichtet war, wahrscheinlich war sie proximal). Ist diese Vermutung richtig, dann sitzt das Div. auch, wie schon oben als typisch festgestellt, dem rechten Umfang des Darms an. Der Ursprung des Div. ist unmittelbar neben dem Mesenterialansatz, von dem eine Art Mesenteriolum in Form eines Fettgewebestreifens an seiner Seite bis fast zur Divertikelspitze emporsteigt. Von der Ansatzstelle des Div. gegen den Darm zieht sich, sowohl entlang dem Mesenterialansatz, wie auch auf der Gegenseite, eine flache, dem Darmverlauf parallele Furche, die sich nach ungefähr 8 cm Verlauf unmerklich in das normale Darmrund verliert. Die Darmserosa ist auch im Bereiche dieser Einkerbung ununterbrochen glatt und spiegelnd.

Diese rinnenförmige Einziehung der Darmwand wird hervorgerufen durch eine Scheidewand, die von dem Lumen ungefähr ein Drittel abtrennt, so daß in ihrem Bereich neben dem eigentlichen etwas verengten Darm noch ein zweiter, halb so schmaler Darmkanal verläuft, der nach 4 cm mit scharfem Knick in den Divertikelhohlraum übergeht (Taf. IV Abb. 2). Die Schleimhaut des freien Div. zeigt nur wenige Falten, sie ist feinkörnig, nur in der Kuppe eine kleine Stelle mit polsterartig verdickter Mucosa. In dem dem Darm parallel laufenden Divertikelkanal sieht man einige Follikel. Die Scheidewand scheint sowohl divertikel- wie darmwärts sämtliche Schichten der Darmwand zu enthalten, die durch ganz wenig Serosabindegewebe voneinander getrennt sind. Nur der freie Rand der Scheidewand ist dünner, besteht aus Mucosa ohne Muscularis; seitlich geht auch diese Falte allmählich in feinem Bogen in die Darmwand über.

Mikr.: ist die Länge des Div. von Dünndarmschleimhaut mit dichtesten, plumpen, fast blattförmigen Zotten und LIEBERKÜHN'schen Drüsen, sowie großen Follikelhaufen ausgekleidet. Zymogenkörnelung ebenso ausgeprägt wie im umgebenden Darm. Die gefäßreiche Submucosa zeigt auch kleine Lager von Fettgewebe; die Muskulatur ist kräftig, immer in polsterartigen Ringen angeordnet, die manchmal an Stelle von eingelagerten Mucosafollikeln, ganz auseinanderweichen, so daß die Submucosa an die Längsmuskelschicht grenzt. An einer Divertikelseite ist auch die Muskulatur nicht mehr in zwei getrennte Lager geschichtet, sondern bildet ein einheitliches, meist schräg verlaufendes Polster, aber nur eine Strecke weit. Auch hier schwindet an der Spitzenrundung die Circularis ganz, die Längsschicht, und wohl auch Schichten der Ringschicht, ordnen sich in schräge Bündel ohne eine bestimmte Gesetzmäßigkeit um; nur werden die auch in der Kuppe noch längsverlaufenden Fasern anscheinend mehr und mehr nach innen gedrängt und sind dann an der Spitze, außer von spärlichen Schrägbündeln, von senkrecht zu ihnen verlaufender Muskelschicht überlagert. Im Bereich der Kuppe ist die Muskelschicht drei- bis vierfach dünner als an den Seitenteilen und ist auch mehr in einzelnen Bündeln gelagert, nicht mehr in ganzen Schichten, so daß auf den Schnitten oft drei schräge Muskelschichten scheinbar übereinandergelagert sind, oft aber auch nur eine vorhanden scheint [1]). Es fehlt aber jede Ausbuchtung. Die Serosa ist hier an elastischen Fasern ein wenig reicher als der Darm und auch die umgebende Divertikelwand.

Die Spitzenschleimhaut erscheint etwas dicker durch Ersatz der Dünndarmschleimhaut durch Magenmucosa. Der Übergang beider Schleimhautarten ist ein scharfer, doch ist die Grenze etwas gezackt; es reichen schmale Inseln von Dünndarmschleimhaut mit tieferen, schräggestellten Drüsen, über die dann die Magenschleimhautinsel überhängt, bis fast an die Spitze. Dort, wo die Mageninsel am weitesten gegen den Divertikelschaft zu vordringt — und sie tut das auf der distalen Seite 7 mm weit, während sie auf der Gegenseite nur halb soweit gegen das Div. hereinreicht —, erhebt sich eine Submucosafalte, deren Muscularis mucosae-Überzug fast fächerförmig in die Schleimhaut ausstrahlt; auch hier hängt die Mageninsel in mächtigen Wülsten über, die Falte ist dadurch gegen den Darm zu abgebogen. An ihrer Basis ist das Bindegewebe von etwas Fettgewebe durchsetzt. Die Darmschleimhaut reicht bis genau zur Faltenhöhe, ihr Epithel ist hier noch leidlich gut erhalten, auch sind die Zotten höher und kräftiger als im übrigen Div. und dichter als im Darm.

Gerade in unmittelbarer Umgebung der Insel stehen die Drüsen z. T. so dicht, und sind so lang, daß man sie ohne weiteres als dem Dickdarm angehörig ansprechen möchte, wenn nicht die gut ausgebildeten PANETH-schen Zellen an ihrem Grunde ihre Herkunft vom Dünndarm einwandfrei sicherstellten. Auch an den seitlichen Inselrändern und dem spitzennahen Rande ist eine Art von Submucosafaltenbildung bemerkbar, die aber nicht eigentlich als Falte imponiert, sondern eine etwas breitere Submucosazone darstellt, in deren Bereich die Muscularis mucosae wie ein dicht flackerndes Feuer in die Mucosa vordringt.

Die Insel selbst fällt durch die verschiedene Dicke ihrer Mucosa auf; das Oberflächenepithel ist nur in den Grübchen erhalten, die manchmal bis

[1]) Es läßt sich mit Hilfe der Serien feststellen, daß die einzelnen Muskelbündel die Schichten wechseln, und zwar herrscht gegen die Spitze zu die Richtung von außen nach innen vor.

fast zur Submucosa reichen oder auch cystische Erweiterungen zeigen. Die Magendrüsen erscheinen auffallend weit und dadurch besonders locker gebaut, daß von ihrer Auskleidung fast nur die reichlichen, konisch geformten, vielfach zwei- und dreikernigen Belegzellen erhalten sind. Nur an manchen Drüsenfundi sind auch die bläulichen Hauptzellen noch zu sehen; das Stroma ist gering, gegen die Oberfläche zu rundzellenreich und verbreitert, ganz selten auch follikelartige Bildungen unmittelbar über der Muscularis mucosae. An mehreren Stellen sind ziemlich tief in der Mucosa, aber manchmal auch ganz am Grunde, kleine Haufen von hellrosigen, fast lumenlosen Drüsen mit flachen, basalstehenden Kernen und zylindrisch-konischem Epithel, also ganz den BRUNNER'schen Drüsen entsprechend. Die ganze Magenschleimhautinsel zeigt so das Bild des unregelmäßigen Wachstums mit gewelltem Verlauf der Oberfläche, erweiterten Grübchen und Drüschen und auch mit einer mäßig überhängenden Randwulstfalte; es entsteht so einesteils der Eindruck einer gewissen Hyperplasie, eines Wachstumsexzesses und eines Widerstreites zwischen Stromagewebe und Epithelformationen, wenn auch nicht so hochgradig wie in den Fällen SCHAETZ I und im später zu besprechenden Fall XXVII.

Die Muskulatur des Div. geht in ununterbrochener Lage auf die des Darms über; auch im Bereich der 4 cm langen Klappenfalte am Divertikelursprung. Hier setzen sich, sowohl vom Darm wie vom Div. aus, beide Schichten auf die Klappenfalte fort, wobei allerdings die in die Mitte zu liegen kommende Längsmuskulatur nurmehr eine dünne Schicht darstellt, die auch sogar in ihrem Verlauf mehr und mehr von Bindegewebe durchsetzt und ersetzt wird. 8 mm nun vom Ursprung der Klappenfalte entfernt (s. Taf. IV Abb. 2a) hört die Muskellage mit einem leichten Randwulst auf (die Ringmuskelschicht der Darmseite endet sogar schon einen Millimeter früher), und die beiden Submucosabindegewebslagen bilden, miteinander verschmelzend, ca. 5 mm weit, die Faltengrundlage, wobei in dieser allerdings bald wieder eine schmale Lage querverlaufender, zarter Muskelbündelchen sichtbar wird, die wiederum mit einem leichten Muskelpolster endet. Nach dieser 5 mm breiten, fast muskelfreien Muskellücke, beginnt wieder mit gleicher Mächtigkeit ein Muskelpolster, das seinerseits gegen den Darm und gegen das Div. zu kräftige, ringsverlaufende Fasern führt, die voneinander durch eine relativ dünne, längsverlaufende Muskelschicht getrennt sind. Und auch diese wird gegen den Klappenfaltenrand hin mehr und mehr vom Bindegewebe abgelöst und schließlich ganz von ihm ersetzt. Auch am Faltenrande selbst endet diese Muskulatur mit einer wulstförmigen Auftreibung, nachdem zuerst wieder die dem Darm zugehörige Ringmuskelschicht geendigt hatte. Dem Muskelrand sind dann in der Submucosa des Faltenrandes noch 2 schmale Muskelspangen vorgelagert, die aber nach der Seite zu schnell mit der Hauptmuskellage verschmelzen. Auch die Ringmuskellagen gehen im Verlauf der Serie in die Ringmuskelschichten von Darm und Div. über, nachdem sich erst seitlich die Muskellücke durch schräg von ihr abgehende Bündel geschlossen hatte. Die Mucosa dieser Klappenfalte zeigt auf den beiden Seiten keine Unterschiede.

Zusammenfassung: Ein 71jähriger, an Lungentuberkulose und allgemeiner Kachexie gestorbener Mann trägt, 80 cm über der BAUHINIschen Klappe, ein bleistiftstarkes Divertikel, das — wahrscheinlich oral geneigt und am rechten Darmumfange sitzend — an seiner Spitze von unregelmäßig geformter Magenschleimhaut mit höckriger Oberfläche und

vielfach erweiterten Drüsen ausgekleidet ist und, wie an ihren überhängenden Randwülsten zu sehen, eine starke Tendenz zur organoiden Hyperplasie erkennen läßt. An dem am weitesten darmwärts reichenden Inselrande findet sich eine kurze Strecke weit eine von der Submucosa gebildete Abschnürungsfalte; verstreut über die ganze Insel sind einige, unmittelbar über der Muscularis mucosae gelegene „pseudopylorische Drüsen" (Stoerk). Die Anordnung der stark verdünnten Muskulatur an der Spitze macht deutlich, daß es sich um ein angeborenes Divertikel handelt. Auch eine das Divertikel noch 4 cm weit in der Darmrichtung fortsetzende Klappenfalte hat eine aus Darm- und Divertikelmuskulatur zusammengeschmolzene Muskelgrundlage, die nahe dem Faltenursprung eine größere nur von feinsten Muskelbälkchen übersponnene Lücke zeigt; am freien Rande sind ihr noch zwei schmale Muskelspangen vorgelagert.

Fall XXIII: Sekt.-Nr. 59/24, Halle: Frau, 58 Jahre.

Klinisch: Pankreatitis mit Fettgewebsnekrose.

Sektionsdiagnose: Akute Pankreatitis. Fettgewebsnekrose am Pankreas. Fibrinöse Peritonitis. — Gallensteine im Duct. cyst. Dilatation der großen Gallengänge. Chronische Gastritis. Schleimhautulceration in Rectum. Varicen an beiden Unterschenkeln. — Status nach Laparotomie. — Katarrhalische Bronchitis.

Auszug aus Bericht: 1,30 m über der Bauhini'schen Klappe ein gespaltenes, ca. $1^1{}_2$ cm langes Darmdivertikel. Sonst ohne Belang.

Makr.: Das Div. geht vom rechten Darmumfang, unmittelbar neben dem Mesenterialansatz, rechtwinklig ab und bildet im wesentlichen einen 4 cm langen, ziemlich gleichmäßig spitzzulaufenden Fortsatz, der auf seiner kaudalen Seite, entsprechend der Mitte seiner Länge, eine 1 : 1 cm messende, rundlich endigende Seitenausbuchtung trägt. Die Schleimhaut des Div. ist ziemlich faltig. Sie überzieht auch eine Art Klappenfalte, die, vom kranialen Umfang des Div. noch 1,8 cm weit parallel zur Darmachse verlaufend, das Div. noch ebensoweit parallel zum Darm fortsetzt. Die Klappe überdeckt die Divertikelöffnung vollkommen (Abb. 5). Zwischen den beiden Lappungen des Divertikelendes und am Eingang des Spitzenendes finden sich etwas höhere Submucosafalten.

Abb. 5.

Fall XXIII, Halle: 58jährige Frau. Gelapptes Meckelsches Divertikel, dessen Klappenfaltenbildung schon durch die Wandeinkerbung an seiner Basis erkennbar ist. Die Narbenstelle am runden Divertikelende zeigt die Stelle der mutmaßlichen letzten Lösung des Div. an. (Natürliche Größe.)

Mikr.: Das ganze Div. ist von hoch- und blattförmig gezotteter Dünndarmschleimhaut ausgekleidet, die deutliche Paneth'sche Körnelung der

tiefen Drüsenfundi erkennen läßt. Die Zotten des umgebenden Darms sind wesenlich zarter gebaut. Die Submucosa erhebt sich in spärlichen, plumpen Falten von wechselnder, meist aber geringer Höhe, auch sonst ist die Schleimhaut hin und wieder von mucösen Lymphfollikeln verdickt. In dem spitz zulaufenden Ende des Div. sind die Zotten besonders breit und dick. In dem rundlichen Abschnitt der Spaltung aber erscheinen sie an den sich zugewendeten Seiten verklebt, so daß eher der Eindruck von sehr dichtstehenden Drüsenräumen, ähnlich denen im Dickdarm entsteht, nur daß man an den auf den Schnitten reihenweise unmittelbar aneinanderliegenden, scheinbaren Drüsenquerschnitten unschwer erkennt, welcher Genese diese Drüsen eigentlich sind. An flacher geschnittenen Stellen können auch Bilder entstehen, die an BARRON's Abbildungen errinnern: viele quergeschnittene Drüsenräume und die Oberfläche buckelig, aber ohne Zotten. Doch findet sich auch da überall acidophile Körnelung der Drüsenfundi. Auf diese Verhältnisse sei wegen der Besprechung von BARRON's Fall schon hingewiesen.

Auf seitlichen Schnitten treten plötzlich Magenschleimhautinseln auf und zwar in dem spitzen Divertikelende. Die knopfförmig aufgetriebene Spitze ist zwar frei, aber gleich an der Einkerbungsstelle sitzt eine kleine Insel, die an Dicke die umgebende Dünndarmschleimhaut nicht übertrifft; nur an der flachen Oberfläche mit dem helleren und z. T. noch erhaltenen Epithel, dann auch an den viel dichter und unregelmäßiger stehenden, meist quergeschnittenen Drüsen mit kleinerem Lumen, an das sich auch stark rotgekörnte, konische Belegzellen herandrängen, ist die Diagnose einwandfrei feststellbar. In der Serie ist zudem zu erkennen, daß diese Insel nach den Seiten zu unregelmäßig zungenförmig ausläuft. An der einen Seitenwand dieses spitzen Divertikelteils sitzen dann noch eine Reihe von 5—6 kleineren Tochterinselchen, die wie Pilze im Gras der umgebenden Dünndarmschleimhaut sitzen. Magengrübchen sind auch hier kaum ausgeprägt. Die Drüsen stehen dicht, sind belegzellenreicher als die der Insel näher der Spitze zu. Die größte Mageninsel aber (s. Abb. 6) sitzt am Eingang dieses spitzen Divertikelteils auf der Kante und peripheren Seite der ziemlich hohen Submucosafalte, die diesen Eingang umgibt. Der größte Teil der Insel breitet sich auf der spitzenwärts gelegenen Seite der Falte aus, doch schlägt sich noch ein kleinerer Ausläufer um den Faltenrand auf die darmnahe Seite herüber. Auch dieses Magenschleimhautgebiet ist durch Gruppen von Darmdrüsen lappenförmig eingeschnitten; die Oberfläche mehrfach in cystenartigen Grübchen eingesenkt, die besonders hohe Zylinderzellen tragen; die Drüschen liegen auch hier unregelmäßig in Größe, Lumen und Anordnung, sehr dicht und mit wechselnd zahlreichen Belegzellen versehen, vielverschlungen durcheinander. Nach der rechten Seite des Div. zu fließen diese einzelnen, zungenförmigen Ausläufer in einen größeren Herd zusammen, der aber immer noch von Streifen und Inseln von Dünndarmschleimhaut mit typischen Drüsen durchzogen ist. Diese Drüschen zeigen dann nicht die starke Schleimbildung wie die anscheinend hypertrophischen Zotten in der äußersten Spitze und im Innern des Spitzenrunds.

Die Submucosa im spitzen Divertikelteil ist sehr flach ausgezogen, im übrigen Divertikel dagegen sehr kräftig und hat sogar hin und wieder flache Fetteinlagerungen. Die Gefäßinjektion ist gering, was auch am abgerundeten Divertikelende hervortritt.

Ganz charakteristische Verhältnisse zeigt nun die Muscularis (Abb. 6). Während sie zwei kräftige Schichten im Verlaufe des dicken Schaftes erkennen läßt, führt der spitze Teil des gespaltenen Endes nur spärliche

Muskelbündel und zwar derart, daß dort, wo sich der spitze Kegel vom übrigen Div. absetzt, die Ringmuskulatur als solche noch eine Strecke weit, schmaler und schmaler werdend, die sich konisch verjüngende Wand begleitet, dann aber plötzlich aufhört, so daß die knopfförmig auslaufende Spitze nunmehr von schmalen, unregelmäßig hin- und wiederlaufenden Muskelbündeln gebildet wird; diese sind dann allerdings durch zwischengelagertes Bindegewebe und verdickte Serosa noch bis auf das Doppelte verstärkt. Auf Flachschnitten aus den Seitenteilen zeigt sich dann freilich auch, daß selbst diese dünnen Muskelbündel noch konstruktiv angeordnet sind, indem die gegen die Kuppenbasis zu gelegenen Schrägbündel noch mehr ringsförmig verlaufen und erst eine steiler und steiler werdende, schräge Lage annehmen, je mehr man sich der äußersten Spitze nähert.

Anders verhält es sich mit dem rund endigenden Teil des Div. In diese Kuppe gehen beide Muskelschichten des Schaftes ohne jeden besonderen Absatz über; die Muskellage im ganzen ist hier zu mindest viermal so dick, als in dem spitzen Divertikelende; auch hier schwindet die innere Ringmuskulatur gegen den Beginn des Kuppenrundes zu allmählich. Die Längsmuskulatur aber verläuft, dicker und kräftiger werdend, spitzenwärts mehr und mehr durch schräge, kräftige Muskelbündel nach der Mucosa zu abgedrängt, über die ganze Kuppenbildung hinweg; an manchen Stellen ist sie auch unterbrochen oder stärker verdünnt, so daß man den Eindruck gewinnt, als ob sich von ihr neuerdings noch schräge Muskelzüge abspalteten. Außer diesen Schrägschichten aber legen sich, besonders in der distal gerichteten Hälfte der Kuppenrundung, auch einige kräftige, direkt querverlaufende Muskelbündel auf die Längsschicht von außen auf. An einer Stelle legt sich hier auch einmal eine ganz flache, dünne, quere Muskelschicht unter die innere Längsschicht. In der Umgebung dieser Fasern — es entspricht das der Stelle, an der auf der Abbildung eine leichte, narbige Einziehung der Oberfläche erscheint — ist die etwas verdickte Serosa wirklich unregelmäßig eingebuchtet und hängt in dickeren Strängen mit den intermuskulären Bindegewebslagen zusammen. An einer zweiten Stelle, die noch mehr von der Darmseite abgerückt ist, geht eine ähnliche Unregelmäßigkeit durch die ganze Muscularis hindurch, indem sich alle Muskelschichten — durch die Schräg-, Längs- und Querschicht scheinen es hier 4—5 Schichten zu sein — wie etwas zusammengeschürzt, von allen Seiten her gegen eine etwas verdickte, zellreichere Serosaschicht zu, anzuordnen scheinen; auch tiefere Schichten scheinen dabei in flachen Bogen nach außen gegen die Serosa zuzulaufen. In der Peripherie dieses kleinen, narbenähnlichen Herdes — er macht den Eindruck, als hätte sich gerade hier die etwas gestört verlaufende Abschnürung des Dotterganges abgespielt — gruppieren sich die Muskelstränge bald wieder in der gewohnten Weise, nachdem noch eine kurze Strecke weit die Muskelschichten hauptsächlich in Schräglagen angeordnet waren.



Abb. 6.

Das gleiche Div. wie Abb. 5, in Richtung des Darmverlaufes halbiert. a) Sitz der Magenschleimhautinsel. b) Stelle, an der die Muskelgrundlage der Klappenfalte unterbrochen ist.

Die Muskelstränge des ganzen Div., besonders aber dieser abgebogenen Kuppenrundung, sind stark hypertrophisch. Der AUERBACH'sche Plexus ist besonders reichlich entwickelt und liegt zum Teil mitten in der Quermuskulatur (auf den Querschnitten), nur immer aus wenigen Ganglienzellen bestehend. Die submucösen Lymphgefäße sind in der Gegend der mucösen Lymphfollikel von Lymphocyten prall erfüllt.

Besonders charakteristisch ist auch hier wieder die Muskelgrundlage der Schleimhautfalte, die dem Divertikeleingang vorgelagert ist. In diese Falte ziehen, sowohl vom Darm als vom Div. her, beide Muskelschichten in unverminderter Stärke ein, die Längsmuskelschicht verschmilzt dabei zu einer einheitlichen, allerdings etwas dünner werdenden Lage. In der Mitte der Falte aber hören die Muskeln plötzlich mit derben Randwülsten auf, die Ringmuskulatur der Divertikelseite noch etwas früher als die der Darmseite. Eine kräftige Bindegewebslage mit größeren Gefäßen bildet dann für eine Strecke von etwa $1^1/_2$ mm die einzige Faltengrundlage; der freie Faltenrand aber zeigt wieder eine 2 mm breite Muskelspange, die gerade so gestaltet ist, als wäre sie die Umschlagstelle der beiden Muskellager; sie führt nämlich neben mächtigen queren Muskelbündeln, die besonders kräftig gegen die Faltenkante zu angehäuft sind, in der Mitte auch eine schmale Längsmuskelschicht, die aber nicht die ganze Muskelspange durchsetzt, sondern nur gegen die Muskellücke zu in etwas schrägen Zügen den Rand der Muskelspange bildet und auch nach der Seite zu die ersten Verbindungsstränge mit der Längsmuskulatur jenseits der Lücke abgibt. Man würde sich also die Muskelgrundlage der Klappenfalte in der Aufsicht so vorstellen müssen, daß sich inmitten der aus drei Muskelschichten gebildeten Muskulatur eine querliegende, ovale Öffnung befindet, die nach den Seiten zu erst von schrägverlaufender Muskulatur begrenzt wird, während die Hauptbegrenzung in der Faltenrichtung — wie ja auch der Funktion nach ganz naturgemäß — von einer querverlaufenden Muskelschicht gebildet wird.

Zusammenfassung: Bei einer 58jährigen Frau, die an akuter Pankreatitis mit Peritonitis gestorben war, wird 130 cm über der BAUHINI'schen Klappe ein am rechten Darmumfang sitzendes Divertikel gefunden, das an seinem freien Ende in zwei Lappen gespaltet ist, deren rundlicher, abgebogener sich nach der Anordnung der Muskulatur als die eigentliche Divertikelspitze erweist und mit einer Schleimhaut ausgekleidet ist, die etwas an Dickdarmschleimhaut erinnert, aber an den PANETH'schen Zellen als Dünndarmmucosa deutlich erkennbar bleibt; das zweite, „spitze" Ende zeigt nicht in der Schleimhaut, wohl aber in der Muskelanordnung der Spitze die Zeichen der Dehnung; die Schleimhaut dieses Divertikels ist in der Spitze und in der einen Hälfte seiner Seite Dünndarmschleimhaut mit hypertrophisch erscheinenden Zotten, in ihren basalen Teilen aber von einigen kleineren und einer größeren Magenschleimhautinsel mit vielen zungenförmigen Ausläufern eingenommen, die auch noch Fläche und Rand einer Submucosringfalte überziehen; diese Submucosafalte grenzt den spitzen Divertikelteil vom übrigen Divertikelhohlraum ab. Gegen den Darm zu ist das Divertikel von einer Klappenfalte abgetrennt, die — wie nun schon genügend bekannt — aus der verlöteten

Darm- und Divertikelwand besteht, und in ihrer Muskulatur auch die typische, lochartige Unterbrechung zeigt.

Es wurde schon im ersten Teil über die vermutliche Genese der Topographie des Divertikelursprungs am rechten seitlichen Darmumfang und über die wahrscheinlich auf den gleichen Mechanismus zurückzuführende Lage und die ebenso typische Gestaltung der Klappenfalte hingewiesen. Was aber hier als vollkommenes Novum in der Divertikelmorphologie auftritt, das ist die Teilung der Divertikelspitze in zwei Lappen, deren einer nach der Anordnung der Muskulatur (s. Teil I in Stieve's Zeitschr. f. mikr.-anatomische Forschung, Abb. 8), als das Divertikelende angesprochen werden muß. Auch die narbenartige Zusammenfaltung der Muskulatur auf der Höhe ihrer Kuppe kann aufgefaßt werden als letztes Zeichen der Abschnürungsvorgänge, die hier erst zum Abschluß kamen, nachdem die Muskulatur in ihrer Anlage schon ausgebildet war. Nach Broman

reißt der mesodermale Anteil des Dottergangs erst bei Embryonen von 15—20 mm Länge durch, nachdem der Schwund des Epithellumens und des Epithels selbst bei 6—7 mm Embryonen eingetreten war. Die Darmmuskelschicht aber legt sich bei 10,3 bis 14 mm langen Embryonen (nach Bernkopp sogar erst bei 30 mm messenden) an. Gerade was die Länge der Embryonen bei verschiedenen, ganz frühen Entwicklungsperioden betrifft, darf aus den sich vielfach widersprechenden Angaben von Hertwig, Keibel-Mall, Broman der Schluß gezogen werden, daß diese Daten von einzelnen beobachteten Fällen stammen, daß sie aber noch keineswegs die Variationsbreite des im Rahmen des Normalen noch Möglichen bringen. Man kann darum wohl annehmen, daß im Augenblick der Darmmuskelanlage (10—30 mm Embryo) das Meckel für gewöhnlich als morphologische Besonderheit in seiner Anlage schon fertig besteht — und dafür spricht auch die kuppelkonstruktionsgleiche Anordnung der Muskulatur an den meisten Divertikelspitzen —. Hier aber erfolgte die Lösung des Mesodermstranges irgendwie später nach der Anlage der Muskelsubstanz, und darum trägt auch die Muskulatur noch die Kennzeichen jener längerdauernden Zugwirkung, die die narbenartige Schürzung und die vollkommen atypische Lagerung der Muskulatur an der kleinen Kuppenfläche bedingte.

Die Schwierigkeit der Deutung aber erhöht sich mit der mikroskopischen Beobachtung des spitzen Divertikelteils. Nur die knopfförmige Auftreibung der Spitze hat die Kennzeichen der Dehnung in der Muskulatur, nämlich unregelmäßig gelagerte, dünne Muskelbälkchen. Auf Flachschnitten glaubt man ja auch hier noch eine gewisse Regel der Anordnung insofern zu erkennen, als die durch viel Bindegewebe zusammengehaltenen Bündelchen, je mehr sie sich der Spitze nähern, um so mehr die Längsrichtung annehmen, während sie gegen den Ursprung des Dehnungsknötchens sich mehr einer queren Verlaufsrichtung nähern; es findet sich also auch bei diesem sekundären Dehnungsdivertikel ein ähnlicher Verlauf, wie er oben in Abschnitt I ausführlicher in seiner mechanischen Bedingtheit entwickelt wurde. Querlaufende Fasern aber

fehlen ganz. Nun ist aber der übrige, basale Teil dieses Seitendivertikels von zwei ganz kräftigen Muskelschichten gebildet, die daran zweifeln lassen, ob es sich wirklich um ein reines Dehnungsdivertikel handelt. Dazu kommt noch, daß die Schleimhaut weder in dem deutlich als gedehnt erkennbaren Spitzencystchen, noch auch in dem basalen Divertikelteil irgendwelche Zeichen von Dehnung oder Druck darbietet; vielmehr sind die Zotten im Spitzenteil besonders groß und kräftig und im basalen Teil sitzt eine vielzackige Magenschleimhautinsel, die an manchen Stellen ebenfalls den Eindruck einer geringgradigen Hyperplasie macht; es fragt sich also sehr, ob diese seitliche Spitze überhaupt als alleiniger Effekt eines gewissen Überdrucks des Divertikelinhaltes aufzufassen ist, wenn auch die Anordnung der Muskulatur an Ursprung und Spitze ganz dafür spräche.

Nun ist aber wieder die Lokalisation dieses spitzen Divertikelteils an der Grenzstelle von Divertikelschaft und Divertikelkuppe (des Hauptdiv.) ganz typisch für sekundäre Divertikel. In Teil I ist es bereits des näheren erläutert worden, daß und warum gerade diese Stelle dem Innendruck am leichtesten nachgibt. Schon bei Fall I und XVIII wurde darauf hingewiesen, daß mit ortsfremdem Gewebe eine gewisse Unregelmäßigkeit der Muskelanordnung verbunden sein könne, sei es, daß durch die Heterotopie eine andersgeartete Muscularis in „sekundärer Differenzierung" entstand, oder daß die Heterotopie durch die für sie arteigene Gewebsspannung eine verschiedene Funktion der Muskulatur und damit auch deren morphologische Abweichung bedingte. Und so ist wohl die spitze Hälfte des Divertikelendes im wesentlichen als durch Dehnung entstandene Seitenausbuchtung aufzufassen, wenn auch nicht geleugnet werden kann, daß vielleicht schon in der ersten Anlage des Divertikels eine fast zur Hälfte von Magenfundusschleimhaut ausgekleidete, mehr oder minder große Seitenausbuchtung bestand. Und dafür spricht noch der Umstand, daß das fettreiche Mesenteriolum an der kranialen Seite dieser Ausbuchtung noch etwas in die Höhe zieht.

Die Magenschleimhautinseln und die dickdarmähnliche Schleimhaut des runden Divertikelteils sollen unten gemeinsam mit den anderen Magenheterotopien besprochen werden.

Fall XXIV: Sekt.-Nr. 223/16, Lille: Gefr. des 248. R.-I.-R.

Klinisch: Akute Enteritis. Akute Psychose (unklarer Fall).

Sektionsdiagnose: Akute Enteritis (Paratyphusbazillen nicht nachgewiesen). — Struma colloides. Kleine Nieren. (Subendocardiale Septumblutungen links).

Meckel'sches am Nabel adhärentes Divertikel.

Auszug aus Bericht: Nach Eröffnung der Bauchhöhle zeigt sich ein bindegewebiger dünner Strang, der von einem 10 cm langen Meckel'schen Div. ausgeht, das eine knollige Verdickung an seinem Ende zeigt; der Strang

ist etwa 2 cm lang und geht zum Nabel. Ein Gefäß ist an ihm deutlich zu unterscheiden. Der Darm ist durch den Strang und das Div. ventralwärts verzogen, fast geknickt . . . Der ganze Dünndarm ist hochgradig vorgetrieben. Sonstiger Befund ohne Belang.

Makr.: Am etwas geblähten Dünndarm sitzt, gegenüber dem Mesenterium, ein 13 cm langes Div., das durch einen $1^1/_2$ cm langen Bindegewebs-Gefäßstrang am Nabel fixiert ist. Der Darm ist durch diese Fixation zu einem spitzen Winkel geknickt. Das Div. hat an der Ansatzstelle am Darm einen Durchmesser von $4^1/_2$ cm, gegen den Nabel zu wird es schmäler und ist $1^1/_2$ cm vor seinem Ende nur noch 1 cm weit. Ganz an der Spitze erweitert es sich noch zu einem haselkerngroßen Säckchen. Diese Erweiterung ist durch eine geringe, fast ringförmige Einkerbung von dem übrigen Div. getrennt und läuft peripherwärts ganz spitz zu. Die Schleimhaut erscheint hier leicht geschwellt, mit reichlichen Follikeln. Nur an einer Stelle, die noch besonders flach ausgebuchtet ist, ist die Wandung verdünnt. Das übrige, darmwärts gelegene Div. bietet ganz die Schleimhaut eines erweiterten Ileums dar, mit zahlreichen großen Follikelknötchen. An der spitzwinkligen Knickung des Darmes bildet die ganze Darmwand einen kammförmig in das Lumen vorspringenden Sporn.

Mikr.: Die Schleimhaut ist überall in den obersten Schichten in vollster Selbstverdauung, doch ist die Struktur gedehnter Ileumschleimhaut noch überall erkennbar. Die Divertikelspitze wird von Magenschleimhaut ausgekleidet; auch hier fehlt das Oberflächenepithel völlig. Sehr spärlich sind Grübchen erkennbar. Die ganze Heterotopie zeigt ein äußerst buntes, wechselvolles Aussehen. Vor allem fällt die Dicke und mehr kompakte Struktur der Insel gegenüber der umgebenden Dünndarmschleimhaut in die Augen; aber auch diese wechselt sehr, so daß damit die Schleimhautoberfläche eine sehr unregelmäßig höckrige Beschaffenheit gewinnt. Dann finden sich Stellen — und diese zeigen die dickste Schleimhautschichtung —, wo in spärlichem, adenoidem Stroma große, fast völlig von Belegzellen ausgekleidete Drüsenräume wirr durcheinander und parallel zur Schleimhautoberfläche liegen; die Belegzellen sind groß, keilförmig oder rund und meist 1—2-kernig, mehrkernige sind selten. Dazwischen sind Einkerbungen der Magenschleimhaut von geringerer Ausdehnung zu sehen, in deren Tiefe LIEBERKÜHN'sche Krypten mit dichtstehenden, basalen Kernen und ohne PANETH'sche Körnelung entweder isoliert oder zu zweien und zu dreien, meist schräg gegen die Submucosa gelegen sind.

Andere Magenschleimhautstellen wieder sind von geringer Dicke und zeigen in dicht rundzelligem Stroma einige spärliche, zumeist mit Belegzellen besetzte Drüsenschläuche in schräger Lage zur Oberfläche und Submucosa. — Nebenan scheinen die die ganze Dicke der Schleimhaut einnehmenden, belegzellenreichen Drüsen in der Tiefe in kurze LIEBERKÜHN'sche Krypten überzugehen, die ebenfalls mit dichten und basalstehenden Kernen versehen sind. Diese Darmdrüsen liegen manchmal auch parallel zur Unterlage am Schleimhautgrunde. An ganz spärlichen Stellen durchbrechen sie die Muscularis mucosae und treiben kurze Drüschen gegen die Submucosa vor. Mehr gegen die Spitze des Divertikels zu ist nochmals eine größere Insel von PANETH'schen Drüsen ohne Zottenbildung der Oberfläche.

An schmäleren Schleimhautstellen können auch die Belegzellen in dichtester Lagerung, fast stromalos, einen soliden Zellhaufen ohne erkennbare Drüsenstruktur bilden und so die tiefere Hälfte der Schleimhautdicke einnehmen, während die obere Schicht nur ein besonderes, dichtes Rund-

zellenstroma mit einigen Gefäßen zeigt. Ein anderes, größeres Schleimhautpolster zeigt unter einer Lage lymphadenoiden Stromas die schon geschilderten, unregelmäßig verschlungenen, fast reinen Belegzelldrüschen, die in der tieferen Hälfte abgelöst werden von meist flach und flachschräg gelagerten Drüschen mit fast cystischem Lumen, das mit flachkubischem, hellem Epithel ausgekleidet ist. Die Kerne sind hier basal gestellt. Es handelt sich also wohl um reine Hauptzellendrüschen. Einige spärliche Cysten haben sogar einfaches, flaches, niedriges Epithel, das sich gegen kleine Tochtercystchen noch kubisch fortsetzt. Mehr gegen die Spitze zu finden sich dann, unter Belegzellen gelagert, auch Drüsen mit ganz hellem, hochkubischem Epithel, also wohl Magengrübchen, die bis an die Muscularis mucosae reichen, ja sie an manchen Stellen durchbrechen. Solche sind nahe der Spitze besonders häufig.

Die LIEBERKÜHN'schen Krypten, mit und ohne PANETH'sche Zellen, schwinden hier mehr und mehr, sind aber auch an der Spitze noch ganz vereinzelt zu sehen.

Die Serie der Divertikelspitze zeigt, daß die geschilderten Dünndarmdrüschen überall isoliert stehen, nicht mit Dünndarmschleimhaut der Divertikelweite zusammenhängen, wenn auch einige Dünndarmschleimhautzungen noch 1—2 mm weit in die Magenschleimhautinsel hineinreichen. Diese sind ganz wesentlich besser erhalten, als die im freien Teil des Div.

Besonders belangreich für die genetische Deutung der hier vorliegenden Bildung ist nun der Rand der Magenschleimhautinsel, der ungefähr da beginnt, wo die Säckchenbildung des Divertikelendes sich zur äußersten Spitze zu verengen beginnt. Hier finden sich nämlich, getrennt von der eigentlichen Insel, kleinpilzförmige Magenschleimhautpolypen. Diese sitzen ziemlich schmal der kräftigen Muscularis mucosae auf und enthalten, meist in rundzellreichem Stroma, eine Reihe langgestreckter oder auch gerundeter Magendrüschen, die überwiegend aus Belegzellen bestehen; gegen die Oberfläche dieser Magenschleimhautwärzchen schließen sich ihnen auch einige Magengrübchen mit dem typischen hochzylindrischen Epithel an. Wie sehr dabei die seitlichen Wülste dieser Inseln über die umgebende, flachere Dünndarmschleimhaut überhängen, ist nicht nur daraus zu erkennen, daß die Dünndarmdrüsen mit den PANETH'schen Zellen schräg von mehreren Seiten her gegen den Stiel der Inseln zu orientiert sind, gleich als ob sie vom ortsfremden Epithel beiseite gedrängt würden; auf den Randschnitten sieht man auch die Inselränder vollkommen isoliert in der Luft hängen oder durch LIEBERKÜHN'sche Krypten vollends von der Unterlage isoliert. Das Rundzellenstroma durchzieht in dünnen Strängen die Belegzellhaufen, umgibt aber doch die Magenschleimhautpolypen, hauptsächlich nach den Seiten hin.

An einer Stelle zeigt sich ein solches Magenschleimhautwärzchen, das schon unmittelbar neben der eigentlichen Insel sitzt, fast in seiner ganzen Höhe durchzogen von einer stärkeren Lage von Muscularis mucosae-Zellen, die gewissermaßen von der besonders unregelmäßig gelagerten Muscularislage gegen die Mucosa zu abtropfen. Eine eigentliche Faltenbildung fehlt, doch erinnert das Bild sehr an die Andeutungen von Abschnürungsfalten, wie sie schon in Fall XXI und XXII, sowie in Fall SCHAETZ II geschildert sind. Hier zeigt sich nur die stärkere, faltenähnliche Ausstrahlung von Muscularis-zellen an einer der Hauptmageninsel nahen Insel, während die fernstehenden Schleimhautpolypen nur die auch sonst gewöhnliche Menge von Muscularis-zellen aufweisen. Nur eine größere Tochterinsel zeigt an ihrem darmnahen wie darmfernen Rande eine ebensolche deutliche Muscularis mucosae-Falte.

Der Rand der Hauptinsel bietet in dem weiteren Teile des Div. eine schmale Strecke weit ein ganz typisches Bild von Magenschleimhaut mit belegzellreichen Drüsen in den oberen und überwiegend Hauptzellendrüsen in den tieferen Lagen. Auch die Oberfläche zeigt nur die leichten Einsenkungen der Magengrübchen, in deren Buchten oft noch Reste von dem hellen, hochzylindrischen Epithel erhalten sind.

Das rundzellige Stroma läßt nur selten Andeutungen von Follikelbildung sehen; häufiger ist dies schon im Dünndarmanteil des Div. An einer Stelle, die ungefähr dem Übergang des Div. in den Darm entsprechen könnte — dieser Übergang vollzieht sich ja hier vollkommen unbemerkt —, sitzen einige höhere Submucosafalten, wie man sie sonst im mittleren bis unteren Dünndarm beobachten kann.

Die Submucosa scheint nur im Bereich des Magenschleimhautteils etwas kräftiger entwickelt und von besonders zahlreichen und kräftigen Gefäßen durchsetzt.

Die Muscularis propria bildet im Verlaufe des Dünndarmteils des Div. zwei sehr zarte Lagen, die in flachen, stellenweise fast völlig isoliert stehenden Polstern liegen; besonders in Darmnähe ist dieser Zustand ausgeprägt. Im Bereiche der Aussackung der Spitze bildet sie dadurch, daß sie in drei bis fünf unregelmäßig sich verflechtenden Lagen angeordnet ist, ein relativ starkes Muskellager. Gegen die Spitze zu verlaufen die Fasern aller Schichten oft parallel und schräg gegeneinanander, ganz an der Spitze kann man neben zwei Längsmuskelschichten, die in isolierten Bündeln laufen, mehrere Ringmuskelschichten unterscheiden. Auch gegen den Nabelstrang zu sind noch einige spärliche, glatte Muskelstränge in reichlichem Bindegewebe zu verfolgen.

An der schon oben makroskopisch geschilderten Ausbuchtungsstelle der einen Divertikelseite ist die Submucosa sehr locker und dünn, die Längsmuskulatur liegt nur in einigen dünnen Fäserchen, während die Ringmuskulatur noch eine schmale, schrägverlaufende Lage von Bündeln bildet.

Ein sehr auffallendes Bild bietet endlich der Gefäßstrang, der neben dem Nabelstrang des Div. vom Nabel gegen seine Spitze zu verläuft. In ihm zeigen sich, außer einer größeren Arterie und Vene, zahlreiche kleine Gefäße, die in kompakten Bindegewebssträngen verlaufen. Daneben aber findet sich auch noch ein Strang, der einige deutlich erkennbare, blutgefüllte Gefäße in einer sehr kernarmen, dicken, fast hyalinen Masse enthält. Dieser Gewebsmantel erscheint bei schwacher Vergrößerung homogen, bei starker Vergrößerung auf dem Querschnitt fein gepünktelt und erinnert in seiner Struktur im ganzen etwas an ein Corpus fibrosum des Ovars. Doch färbt sich seine Substanz mit VAN GIESON-Lösung leuchtend gelb, in seinem feinkörnigen Stroma liegen spärliche, sternförmige Zellen. Erst die Elasticafärbung mit Orceïn macht deutlich, daß es sich um einen außerordentlich stark verdickten, elastischen Adventitiamantel handelt, der die Vasa omphalo-mesenterica des Nabelstranges umgibt.

Zusammenfassung: Bei einem an infektiöser Darmerkrankung gestorbenen, ca. 30jährigen Soldaten sitzt am unteren Dünndarm ein langes, von Darmschleimhaut ausgekleidetes Divertikel, das mit seiner Spitze durch einen Gefäß-Bindegewebsstrang am Nabel hängt. Diese Spitze führt Magenschleimhaut. Die leichte, knopfförmige Auftreibung der Spitze steht dabei mit der Heterotopie in keinem Zusammenhang,

sondern scheint durch den an der Abschlußstelle des Divertikels immer irregulären Verlauf der Muscularis propria bedingt zu sein.

Die Magenschleimhautinsel selbst ist von höchst unregelmäßigem Bau, indem Stellen mit unregelmäßigen Fundusdrüsen abwechseln mit Herden von reinem, interglandulärem (lymphocytärem) Gewebe, dem auch reichliche Gruppen von Lieberkühn'schen Krypten eingestreut sind; ebenso sind in der Nachbarschaft der Hauptinsel kleine, polypenartige Tochterinseln verstreut; eine dieser Nebeninseln zeigt eine Andeutung einer aus stärkerer Muscularis mucosae bestehenden Falte. Auch hier (s. auch Fall XXVIII) besteht eine kleine Adenomwucherung der tiefsten Drüsenpartien, bis unter die Muscularis mucosae.

Die äußerst merkwürdige Formation der Magenschleimhautinsel, die wie ein Sammelsurium verschiedenster Gewebetypen erscheint, und die man beim ersten Anblick einfach auf Rechnung des unregelmäßigen Wachstums der Magenheterotopien zu setzen geneigt wäre, wird erst verständlich, wenn man die Bilder kennt, die die neueste Forschung von der Gastritis chronica entwirft. Stoerk und Moczkowicz vor allem haben sich um die Klärung dieses Begriffes verdient gemacht: die Schleimhautveränderungen, die insbesondere Stoerk bei diesen Prozessen beschreibt, stimmen fast vollkommen mit den hier gegebenen überein: Verminderung des drüsigen Gewebes, das Auftreten reiner Hauptzellendrüschen, die bis an die Muscularis mucosae und noch durch sie hindurch reichen[1]); ebenso die Vermehrung des lymphadenoiden Gewebes im Stroma und zuletzt noch das Auftreten von Darmschleimhautinseln im Inselbereich, die mit der z. T. noch erkennbaren Paneth'schen Körnelung dem Dünndarm zuzurechnen sind. Die Randpartien und die Tochterinseln aber sind von Darminseln frei. Auch die hier isoliert stehende Muscularis mucosae-Faltenbildung könnte fast an ähnliche, auch bei chronischer Gastritis auftretende Prozesse erinnern, an ein „eigenartiges Vordingen von Muskelfaserkomplexen aufwärts zwischen die Drüsenschläuche, oft in einer ganz sonderbaren Exzessivität und scheinbaren Regellosigkeit" (Stoerk). Doch fehlen gerade hier die entzündlichen Erscheinungen der Umgebung. Im übrigen aber scheint der größte Teil der Magenschleimhautinsel die typischen Anzeichen einer schweren, länger dauernden Entzündung aufzuweisen; ja „pseudopylorische" (Stoerk), belegzellenfreie Drüschen mit Bildern beginnender Cystenbildung werden nicht vermißt; vielleicht könnte man diese schweren, chronischen Reizzustände der Mageninsel in Beziehung setzen zu dem Darmleiden, an dem der Divertikelträger zugrunde ging. Jedenfalls aber zeigt auch dieser Befund wieder, daß die Magenheterotopien nicht nur Sitz

[1]) Das Auftreten von „pseudopylorischen" Schläuchen allein (Stoerk) würde ja noch keine pathologische Ausbreitung dieser Drüsenart, ja noch keine abnorme Schleimhautbildung bedeuten, da diese im Magen auch verstreut, fernab vom Pylorus, gefunden werden.

von geschwürigen Prozessen, ja sogar von Perforationen sein können (Fr. P. Müller, Hübschmann), daß sie sich nicht nur, wie der Magen selbst und die Magenschleimhautinseln des Ösophagus, in Reaktions- wie Restitutionsart im wesentlichen gleich wie der Mutterboden verhalten (vielkernige Belegzellen — Kupffer, Schridde, Schaetz —) Darmdrüsen und Paneth'sche Zellen (K. Schwalbe, Stoerk), sondern daß auch chronisch-entzündliche Prozesse in ihnen die gleichen Veränderungen erzeugen wie im Magen. Selbst die von Lubarsch, Hallas u. A. dabei im Magen beobachteten Drüsenwucherungen, die sich durch die gelockerten Faserbündel der Muscularis mucosae in die Submucosa vorschieben, konnten hier festgestellt werden.

Auf die bei solchen pathologischen Prozessen meist auftretenden Vermischungen von Magen- und Darmepithelien (Hauser, Kokubo, Stoerk, Moszkowicz) sei wegen der grundsätzlichen Bedeutung für das hier belangende Problem etwas näher eingegangen. Darminseln kommen ja in normalen Mägen (Stoerk), zum mindesten nicht nur in Ulcusmägen vor und wurden dann meist als Entwicklungsanomalien aufgefaßt (Schaffer): Stoerk nennt diese angeborenen Bildungen wahre Heterotopien. Neuere Autoren aber, wie Lubarsch, Hammerschlag, Heyrovsky (bei Moszkowicz) erklären sie als ein „Produkt pathologischen Geschehens", indem die zugrunde gehenden Magendrüschen erst von Schläuchen mit indifferentem Epithel ersetzt würden, die sich dann zu Magendrüsen oder Darmdrüsen umwandeln könnten; Kokubo aber führt sie auf atrophische Vorgänge im Gebiet der schon normalerweise vorhandenen Schleimhautfurchen zurück. Schridde hinwiederum hält diese Darmdrüseninseln des Magens, wie überhaupt die heteroplastischen Bildungen des Darmrohres, mit Bestimmtheit für erbliche und vererbbare, da sie, wie die unteren Cardiadrüsen im Ösophagus, und besonders die Darmdrüsen in der Cardiadrüsenzone des Magens, so regelmäßig an den nämlichen Stellen vorkommen und fast bei jedem Menschen gefunden werden. Auf diese und ähnliche Befunde gründet er seine „Heteroplasielehre", nach der in einem Bezirk des Verdauungstraktus immer nur eine kaudalgelegene Schleimhautformation heteroplastisch enstehen könnte. Nun ist diese ganze Lehre aber durch das Auffinden von Magenschleimhaut im Dünndarmbereich, und besonders in M. D., ihrer Grundlage heraubt. Und so ist es verständlich, daß Fr. P. Müller wieder der älteren Auffassung huldigt, daß die Darmschleimhautinseln einer „abnormen Entwicklung entstammen", da sie ihm in der Umgebung von Magengeschwüren, außer dem ungeordneten Bau von Magengrübchen und -drüsen, fast regelmäßig auffielen. Moszkowicz nun rollt die ganze Frage von neuem auf, indem er an Hand von Serien, die er durch Magengeschwüre anlegt, glaubt nachweisen zu können, daß Defekte der Magenschleimhaut bei Erosionen einen Regenerationsprozeß der Schleimhaut auslösen, dessen charakteristische Erscheinungsform neben einem

indifferenten Epithel die Darminsel ist; er schildert sehr anschaulich, daß sich in solchen Mägen Darmepithel manchmal als Oberfläche oder in Magengrübchen fände, oder daß es nur die Drüsen bilde. Er bringt auch Bilder, die den Übergang solchen entdifferenzierten Epithels im Magenoberflächenepithel zeigen sollen; diese Bilder ließen solch' regenerierende Drüsenschläuche „mit dem besprochenen, indifferenten Epithel, andere aber mit ausgesprochenem Darmepithel ausgekleidet" erkennen. So zwingend nun im ersten Augenblick dieser morphologische Beweis erscheint, so bleibt Moszkowicz doch gerade für den springenden Punkt jeden Hinweis und Beweis schuldig: Ob nämlich das regenerierende, indifferende Epithel, dessen Umwandlung in Magen- oder Darmformation er beobachtet, wirklich aus dem Magenepithel herstamme, oder ob nicht dennoch die entstehenden Darmdrüschen aus Inseln von Darmschleimhaut hervorgegangen sind, die hier schon vor der geschwürigen Entzündung bestanden haben. Und die auffallend gleichartige Lokalisation der an normalen Mägen erhobenen Befunde von Darmschleimhautinseln in der Pylorusgegend (Stoerk) [1]), der Stelle also, wo sich auch die Geschwüre zu finden pflegen, weisen doch darauf hin, daß man die Darmschleimhautinseln mit dem gleichen Rechte als Voraussetzung, wie als Folge von entzündlich-geschwürigen Prozessen auffassen kann. Es muß also „weiteren Untersuchungen vorbehalten bleiben, ob wirklich in der Umgebung jeder Darmschleimhautinsel im Magen Residuen alter, geschwüriger Prozesse gefunden werden" (Schaetz), oder ob sich auch dort nur Bilder von unregelmäßiger Anordnung von Darmdrüsen und Magenmucosa zeigen, wie sie Fr. P. Müller für die Begründung seiner Anschauung bringt; solche Bilder aber dürften dann auch nicht aus der Umgebung von mikroskopischen Geschwüren oder aus gastritischen Mägen stammen. Da zudem selbst Moszkowicz in einer Diskussionsbemerkung zu seinem Vortrag zugibt, daß man „höchstens die Frage aufwerfen" könnte, „ob nicht wenigstens einzelne, am Pylorusausgang gefundene Darminseln kongenitale Fehlbildungen sein könnten", so muß man wohl einstweilen annehmen, daß auch regeneratorisch entstandene Darmdrüschen im Magen oder in Mageninseln von schon bestehenden Darminseln herstammen. Für diese Auffassung ist Fall Schaetz II, in dem jede Entzündungserscheinung fehlt, ein voller Beleg.

Ebenso auffällig und merkwürdig wie die Darminseln sind hier auch die kleinen, isolierten, wie Polypen in der wesentlich dünneren Darmmucosa stehenden Mageninselchen. Leider fehlt das Oberflächenepithel vollkommen, so daß die Übergänge von der einen Epithelart in die andere nicht genauer verfolgt werden können. Die Polypenform dieser Inseln

[1]) Nach Aschoff und Schridde kommen sie regelmäßig auch in der Cardiagegend vor.

darf dabei keineswegs schon als ein Zeichen besonders exzessiven Wachstums aufgefaßt werden, sondern sie wird hier, wo noch keine entzündlichen Veränderungen der Schleimhaut wahrnehmbar sind, im wesentlichen wohl durch die verschiedene Dicke der beiden Schleimhautarten bedingt; es liegen in ihnen auch die belegzellenreichen Drüsen noch eng und dabei wie verschlängelt nebeneinander. Zwar wird am Übergang einer dickeren Mucosa in eine dünnere immer ein gewisser, wechselnder Zustand beobachtbar sein, indem nicht nur die Schleimhautmasse an sich, sondern auch die Blutgefäße des Gewebes und der augenblickliche Schleimhautturgor von Einfluß auf das gegenseitige Verhältnis der Schleimhautgrenzpartien sind. Trotzdem möchte man gerade hier diese kleineren Nebeninseln für etwas hyperplastisch halten, da sie das Auf-die-Seite-drängen der benachbarten Darmmucosa stärker zeigen als der eigentliche Inselrand und da ihre Schleimhautmasse dicker und unregelmäßiger ist als die auslaufenden Partien der Hauptinsel. Vielleicht wäre auch der Unterschied noch stärker, wenn bei beiden die Magengrübchenbildung als Oberflächenüberzug noch erhalten geblieben wäre.

Von der hier andeutungsweise vorhandenen Grenzfalte der Magenschleimhautinsel soll unten bei der gemeinsamen Besprechung der Fälle mit Magenschleimhaut ausführlicher die Rede sein.

Noch viel eindrucksvoller und belangreicher als in dem eben geschilderten Fall ist die Art der isolierten Inselbildung und ihre Lokalisation im

Fall XXV: Sekt.-Nr. 103 23. Schwabing: Knabe, $1^3/_4$ Jahre.

Klinisch: Rachen- und Kehlkopfdiphtherie.

Sektionsdiagnose: Pseudomembranöse Entzündung in der Nasenhöhle, am weichen Gaumen, an Tonsillen, in Kehlkopf und Trachea und dem Bronchus des r. O. L. (Diphtherie).

Pneumonische Infiltration des r. O. L., des Lobus lingualis und des U. L. links. — Kleines Lipom der Herzspitze. Zweilappigkeit der r. Lunge. Nebenmilz. Follikelschwellung der Milz, Schwellung der mesenterialen und mediastinalen Lymphdrüsen, der Peyer'schen Plaques.

Auszug aus Bericht: 57 cm über der Valvula ileocoecalis sitzt, proximalwärts umgebogen, ein ungefähr kleinfingerkuppengroßes Div. am rechten Umfang des Dünndarms, durch ein kleines Mesenteriolum an das Mesenterium angeheftet. Die Spitze des Div. zeigt kleinste Ausbuchtungen. — Die rechte Lunge ist nur zweilappig, der O. L. hängt mit dem M. L. am scharfen Rande durch eine Brücke von Lungengewebe zusammen.

Makr.: Das Div. ist leicht hornförmig magenwärts umgebogen, sein Ursprung hat 1 cm Durchmesser, seine Höhe beträgt 6—7 mm. Die distale Divertikelwand bildet mit der Darmwand einen stumpfen Winkel von ca. 140°, die proximale dagegen setzt mit einem rechtwinklig scharfen Knick am Darm an. Ein kleines Mesenteriolum zieht vom Mesenterium an die kürzere, kraniale Seite des Div.; es ist straff gespannt, hat also wohl die hornförmige Krümmung des Div. mitbedingt. Nahe der Spitze, ungefähr

da, wo sich die Divertikelseitenwände zur Spitze abzurunden beginnen, sitzt eine hirsekorngroße, flache Vorbuchtung. Die Schleimhautseite ist von 2—3 mm hohen, plumpen Schleimhautfalten besetzt, die z. T. zirkulär um das Div. verlaufen, von seiner Basis her aber auch in die ebenfalls 2—3 mm hohen, aber nicht so kräftigen Darmringsfalten übergehen. Einige der größeren Divertikelfalten weisen auch Seitenleisten auf. Am proximalen Ansatz des Div. entspringt noch eine besonders lange und etwas gekrüllt verlaufende Submucosa-Mucosa-Falte, die besonders hohe Seitenleisten hat. Sie ist trotz ihrer Krümmungen 8—9 mm lang und steht wie eine Klappe schräg zwischen Proximaldarm und Div., hat also wohl ein unmittelbares Eintreten von Darminhalt in die Seitenbucht verhindert; zugleich wird aber auch die Passage vom Vorderdarm her auf etwa ein Drittel ihres sonstigen Lumens verengert. Darm und Meckel enthalten etwas grünlichen Stuhl und Schleim.

Abb. 7.

Fall XXV, Schwabing: $1^3/_4$jähriger Knabe. MECKEL'sches Divertikel von Dünndarmschleimhaut mit hohen Falten ausgekleidet. a) 2 Magenschleimhautinseln, die sich auf den Falten gegenübersitzen. b—c) Klappenfalte: b = Muskelgrundlage, die deutlich mit den Darm-Divertikel-Muskelschichten im Zusammenhange steht. c = Muskelspangen, deren stärkere noch die Zusammensetzung aus den Darm-Divertikel-Muskelschichten erkennen läßt. Die Auftreibungen der Falten sind durch geschwellte Follikel bedingt. (Vierfache Vergrößerung.)

Mikr.: Schon der Darm um das Div. zeigt anscheinend reine Jejunummucosa mit ihren langen, bald schmalen, bald blattförmigen Zotten; die LIEBERKÜHN'schen Krypten sind nur wenig tief und mit ausgeprägtester PANETH'scher Körnelung am Grunde versehen. Die hohen KERKRING-schen Falten gehen ineinander über, so daß auf den Schnitten der Eindruck von Faltenverzweigungen entsteht (Abb. 7). Doch finden sich zwischen ihnen auch Taschenbildungen, in denen dann Follikel meist etwas komprimiert sitzen, stellenweise auch eine Anhäufung von lymphadenoidem Gewebe mit mehreren Follikelbildungen. Einzelne Solitärfollikel verdicken die Faltenkanten knopfförmig. Das Zottenepithel ist hohes Zylinderepithel mit basalständigem, ovalem Kern, Cuticularsaum und reichlich Becherzellen.

Die Mucosa der Divertikelwand ist im wesentlichen so beschaffen, wie die der eben geschilderten Darmschleimhaut, nur sind die Zotten vielleicht noch höher, breiter, noch mehr blattförmig, das Stroma zellreicher, dichter, wenn auch nicht vermehrt. Zotten benachbarter Falten können sogar ineinander übergehen.

Die Submucosafalten sind derber, plumper, aber etwas höher wie die des Darms. Besonders zwei, die nahe der Spitze entspringen und dann seitlich ineinander übergehen, sind besonders kräftig und mit verdickter, unregelmäßig angeordneter Muscularis mucosae-Schicht ausgestattet. Mit Ausnahme der hohen Klappenfalte am Eingang des Div. hat keine Falte Seitenfalten zweiter Ordnung; diese selbst aber zeigt gleich 5 Seitenfalten, die von der gleichen Höhe und Beschaffenheit sind, wie die Divertikelfalten. Das Stroma dieser höchsten Falte — sie sei wegen ihres Sitzes und ihrer Stellung zu dem Divertikeleingang „Klappenfalte" genannt —, ist nicht wesentlich verdickt.

Als eine Besonderheit aber zeigt sie, daß in sie vom Ansatzrande her die ganze Ringmuskulatur sowohl des Darmes, wie auch des Div. übergeht, wozu dann die kräftige Längsmuskulatur einige zarte Faserbündel zugibt, die das äußerst schmale Zentrum der beiden Ringmuskellagen bilden. Nur die zwei basalen Fünftel der ganzen Falte werden von dieser dreifachen Muskelschicht eingenommen. Von ihr löst sich stellenweise eine stärkere Muskelspanne ab und verläuft parallel zu ihr, durch etwas Bindegewebe von ihr getrennt. Nach der einen Seite der Falte hin nimmt dieses Muskelzentrum sehr schnell ab, während es nach der anderen Darmseite bis zum Rande hin in unverminderter Höhe bestehen bleibt.

Die nächsten zwei Fünftel des Stromas der Klappenfalte werden von bloßem Bindegewebe eingenommen, das nur mäßig Gefäße und Ganglien enthält, nur an einer Stelle sitzt ihm ein die Muscularis mucosae unterbrechender Lymphfollikel ein. — Die basalwärts gerichtete Hälfte des letzten Faltenfünftels aber hat als Zentrum wiederum eine kräftige, doppelte, auf dem Schnitt kolbig geformte Muskellage. Diese isolierte Muskelspange verläuft von Darmwand zu Darmwand ganz nahe und parallel zum Rande der Klappenfalte. Sie hat als Begleiter noch eine kleine aus schrägverlaufenden Muskelzellen bestehende Muskelspange. Auch die einzelnen Fasern und Kerne der Faltenmuskulatur sind nicht mehr rein zirkulär zum Darmverlauf angeordnet, vielmehr liegen die Muskelzellen meist schräg, in der Nähe des Faltenansatzes sogar in der Faltenrichtung selbst.

Die Längsmuskulatur des Darmes, die in ununterbrochener Folge in die des Div. übergeht, gibt im Winkel zwischen Darm und Div. einige schmale Fäserchen als Zentrum für die Muskelfalte ab; diese werden bald von Bindegewebe abgelöst. Auch die Mitte der Muskelspange wird von einem schmalen Bindegewebslager mit sympathischen Ganglien gebildet.

Im übrigen bildet die Darm- und Divertikelmuskulatur eine einheitliche, kräftige Lage, die besonders im Div. in noch dickerer Schicht erscheint; gegen die Spitze des Div. zu liegen die meist drei bis vier Muskelschichten in einer so kunstreichen Verflechtung, daß deren Beschreibung eine bildhafte Vorstellung nicht wachrufen könnte; da hier nicht mehr über die mechanischen Verhältnisse in M. D. abgehandelt werden soll, soll eine nähere Beschreibung dieser Lagerung nicht versucht werden. Es sei nur noch erwähnt, daß die innere Schicht im wesentlichen quer-, die äußere längs- und schrägverlaufende Bündel führt, die nur an Stelle der eigentlichen Spitze eine narbenartige Schürzung, wie schon bei Fall XXIII geschildert, zeigen.

Nahe der Divertikelspitze sitzen sich zwei kleine Magenschleimhautinseln auf $^3/_4$ Divertikelhöhe direkt gegenüber. Sie sitzen auf zwei sich gegenüberliegenden Stellen einer und derselben Ringfalte und zwar in ihren Hauptabschnitten auf der der Divertikelspitze zugewandten Seite (Abb. 7).

Die eine größere Insel überzieht die ganze Spitzenseite ihrer Falte in einem schmalen, der Darmrichtung ungefähr parallel laufenden Streifen und greift auch noch auf den anliegenden Teil der lumenwärts gerichteten Randfläche derselben über, wird aber dann nach der Seite zu von einem nahe an die Oberfläche herantretenden Lymphfollikel in zwei Abteilungen auseinandergedrängt und endet schließlich mit zwei schmalen Zungen. Das Oberflächenepithel im ganzen Bereiche der Insel wird von dem an der ziegelroten (zinnoberroten) Tönung leicht erkennbaren Darmoberflächenepithel mit seinen mäßig hohen Zylinderzellen und seinen reichlichen Becherzellen gebildet, doch ist es schon in Unordnung geraten und bildet unregelmäßige Buckel und Verwerfungen; ein eigentlicher Zottenbau ist nicht mehr erkennbar. Zwischen diesem Epithel und der Muscularis mucosae liegen meist nur in Querschnitten sichtbare Magendrüschen und spärliche Hohlräume mit Magenoberflächenepithel. Das zinnoberrote Darmepithel ist hin und wieder unterbrochen und aus den Lücken senken sich, mit scharfer Grenze beginnend, Magengrübchen in die Tiefe. Sie sind schon durch das mehr bläulichrote (carmoisinfarbene) hochzylindrische, becherzellenfreie Epithel erkennbar und bilden nur ganz kurze, unregelmäßige dicke Schläuche. Die Grenze der beiden Epithelarten ist immer eine scharfe, das Epithel am Übergang oft wie durch eine Einkerbung verschmälert, doch findet sich auch halbhohes Darmepithel unmittelbar neben der schmaleren, höheren Magengrübchenzelle. Manchmal tritt die Inselgrenze auch in eine Epithelbucht hinein, d. h. es erstreckt sich das Darmepithel auf der einen Seite eine Strecke weit in die auf der Gegenseite schon von Magenoberflächenepithel ausgekleidete Epithelbucht hinein (Abb. 8). Häufig zeigen dann diese Magengrübchen, bevor sie in die Drüsen übergehen, noch eine Art kolbenförmiger Auftreibung, die aber nicht viel mehr Umfang hat als das Magengrübchen, aus dem sie hervorgehen, weil sich dieses vor der Erweiterung in einer Art Einschnürungsstelle verengert. Doch sind diese kugeligen Auftreibungen nicht die Regel. Ganz selten liegt Magengrübchenepithel an der freien Oberfläche gegen das Divertikellumen zu.

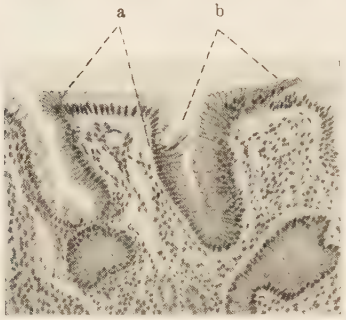

Abb. 8.

Das gleiche Div. wie Abb. 7 (starke Vergrößerung aus einer Magenschleimhautinsel). Man unterscheidet deutlich die hier durch die Becherzellenbildung etwas heller erscheinende Darmschleimhaut von den hohen Zylinderzellen des dunkleren Magenoberflächenepithels. a) Grenze der beiden Epithelarten. b) Magenoberflächenepithelzellen, über die angrenzenden, abnorm niedrigen Darmepithelien überhängend. Eine Zottenbildung ist im Bereiche der Mageninseln nicht mehr vorhanden.

Darunter liegen dann die Magendrüsen, die, wenig Hauptzellen zeigend, zumeist aus Belegzellen bestehen; diese sind nur selten zwei- und dreikernig. Im spärlichen Stroma zwischen den Drüsen liegen auffallend viele, eosinophile Zellen, etwas weniger auch sonst im Zottenstroma des Div. Vielleicht stehen sie im Zusammenhang mit einer Wurmkrankheit des Divertikelträgers. Wenigstens wird im Div., nahe der Magenschleimhautinsel, im Schleim ein $1^1/_2$ mm langer, feinster Wurm gefunden, der wohl als Nematode erkannt, aber auch von zoologischer Seite nicht weiter identifiziert werden konnte, da sein Kopf verloren gegangen war.

Gegen den seitlichen Rand zu zeigt die Zunge der Insel unter ihren regelmäßig liegenden, kurzen Magengrübchen quergeschnittene Drüschen, die mit ihrem hellen, kubischen Epithel und dem basal gelegenen Kern ganz den Cardiadrüsen ohne Belegzellen ähneln.

Die zweite Insel liegt dieser ersten in der Darmrichtung nicht unmittelbar gegenüber, aber beide liegen auf gleicher Höhe und jede erstreckt sich besonders nach einer Seite hin, aber doch so, daß auf einer Reihe von Schnitten beide Inseln auf den sich fast berührenden Rändern ihrer Falten wie Flankierungspositionen auf Hafeneinfahrten zugleich erscheinen. Nicht ohne Bedeutung ist auch, daß der Faltenring, der beide Inseln trägt, in nächster Nähe der Spitze sitzt und — auch ohne die Einlagerungen der Lymphfollikel — das mächtigste Stroma zeigt, ja zwei- bis dreimal so dickes, submucöses Gewebe aufweist, als das der übrigen, selbst der Klappenfalte.

Die zweite Insel ähnelt der erstbeschriebenen; auch sie sitzt auf einer Faltenkante, spitzenwärts gewendet, auch ihr Faltenlager ist besonders verdickt durch einen mächtigen Lymphfollikel, der Magengrübchen und Fundusdrüsen auf die Seite drängt. Die Magengruben entspringen mit scharfer Grenze aus dem Darmepithel, das keine Zotten mehr bildet, sondern nur die unregelmäßig höckrige und verdickte Schleimhaut überzieht. Dabei können sich die Darmepithelien noch ein ganz klein wenig gegen die Tiefe zu einsenken oder auch noch die eine Wand des Grübchens bilden. Hier ist noch viel deutlicher zu sehen, daß manchmal das Darmepithel an der Grenze gegen die Insel nur für einige wenige Zellen sein Gepräge verliert, niedrig-kubisch wird, die Kerne nicht mehr längsoval, sondern rundlich, das Protoplasma der Zelleiber fast ungefärbt zeigt. Und gleich jenseits der durch solche andersgearteten Zellen gebildeten Epithelverschmälerung hebt sich die Epitheloberfläche wieder zur vollen Höhe der nun bläulichroten, schmal zylindrischen Magengrübchenepithelien, die mit ihren ersten Zellen noch über die umliegenden Darmzellen hinaushängen. Kurze Strecken des Oberflächenepithels werden von diesem Magenepithel selbst gebildet, nebenan wiederum reicht das Darmoberflächenepithel bis zur Ampulle der Magengrübchen in die Tiefe. An manchen Stellen sieht man umgekehrt an der Trennungszone der Epithelien, daß das Darmepithel schon vor der Magendrüseneinsenkung endet, das Magengrübchenepithel dafür aus seiner Einsenkung gewissermaßen hervorquillt und mit seinen Grenzzellen noch schräg über dasselbe überhängt. Die Eigenartigkeit dieser Epithelgrenze kann wohl am besten so charakterisiert werden: das aus den Grübchen noch hervortretende Oberflächenepithel sucht das benachbarte Epithel zu überwuchern und ragt darum, mit seinen letzten Zellen sich schief über die ersten Zellen des umliegenden Darmepithels hinauslegend und sie vom Lumen abdrängend, noch etwas über die Darmepitheloberfläche hinaus. Die ganze Insel ist hier in viel schmälerer Zone angelegt, die Drüschen selbst sind z. T. geradegestreckt, mit vorwiegend Hauptzellen, doch auch quergetroffen und zeigen dann fast lumenlose Fundusdrüsen mit reichlich Belegzellen.

[Ganz kurz sei auch des besonderen Befundes der geschwellten Lymphfollikel Erwähnung getan. Das überall auffallend große Keimzentrum besteht nicht nur aus großen Lymphocyten, sondern weist auch noch größere, blasse Zellen auf; ja es sind in allen Follikeln noch vielkernige Zellen, fast vom Typus der STERNBERG'schen Riesenzellen zu finden, doch sind die Kerne wesentlich kleiner und neben ihnen finden sich noch größere und kleinere Kerntrümmer. Da nun auch mehr Lymphflüssigkeit zwischen den Zellen liegt, so erscheint das Keimzentrum dieser Follikel auffallend

groß und auffallend rot gefärbt. Daß dieser hier geschilderte Befund mit der Diphtherie des Divertikelträgers usw. zusammenhängt, bedarf wohl nur der Erwähnung].

Zusammenfassung: Es handelt sich hier um ein $1^3/_4$ jähriges Knäblein mit schwerster, membranöser Kehlkopf- und Bronchialdiphtherie, das schließlich einer hinzukommenden Pneumonie erlag; die schwere Diphtherieinfektion tut sich an der charakteristischen Quellung der Darmfollikel, auch im Divertikel, kund. 57 cm über der Valvula sitzt am rechten Darmumfang ein kurzes, leicht proximalwärts geneigtes Divertikel, von Dünndarmschleimhaut mit reichlichen und hohen Submucosafalten und zwei Magenschleimhautinseln ausgekleidet. Diese beiden Inseln sitzen sich, nahe der Spitze, auf den einander zugewendeten Seiten einer Kerkring'schen Ringfalte gegenüber. Die Inseln sind nicht ganz gleich, aber sie entsprechen sich in der Größe ungefähr.

Eine Falte, die wie eine hohe Klappe das Divertikel vom Proximaldarm abtrennt, entspringt vom Rande des scheinbaren Divertikelursprungs und verengert das Darmlumen bis auf ca. ein Drittel. Die Muskulatur, die ihre Grundlage bildet, besteht aus einem Teil der Divertikelwand, der mit der anliegenden Darmwand verlötet ist. Auch in diese Klappenfalte ist die Muskulatur noch in zwei isolierten Spangen vorgeschoben.

Gerade die Muskelspangen, die nur Reste der Muskulatur der beiden verschmolzenen Wandabschnitte sind, dokumentieren die Falte als ein weiteres Beispiel eines schon in Abschnitt I besprochenen, durch mechanische Ursachen bedingten Wachstumsprozesses. Daß die Falte dabei so schräg in den Darm hineinsteht, und ihn ganz beträchtlich verengert, gibt noch mehr die Berechtigung sie als Abschnürungsfalte abzulehnen, die mehr die Vereinigung mit der gegenüberliegenden Divertikelwandung anstreben müßte, wenn Bilder entstehen sollten, wie das von Quensel in seinem Falle 4 gegebene: Ein submucöses am freien Darmumfang sitzendes, einem Meckel entstammendes Enterokystom, das von seinen zwei Darmmuskelschichten umgeben ist; dabei war die Scheidewand zwischen Darm- und Dottergangscyste durch zwei je zweischichtige Muscularislagen, die des Darms wie der Cyste selbst, gebildet. Bei den Abschnürungsprozessen ist also doch, wie auch an jeder Dottergangscyste bemerkbar (s. Fall XVI), eine zweifache Muskelschicht um jeden epithelialen Entodermkeim angelegt (wie auch im ganzen Darm).

Die Beachtung dieses Umstandes gibt aber zugleich einen neuen Fingerzeig für die genetische Erklärung und die Abtrennungsmöglichkeit der Klappenfalten von jenen Bildungen, die die Abschnürung eines Dottergangsrestes vom Darm zum Ziele haben.

Schon oben wurde angeführt, daß die Muskulatur sich erst bei Föten von 24—26 mm (Keibel und Elze) über den ganzen Darm angelegt zeige, während der Dottergang schon bei 15—20 mm Embryonen abreiße.

Um also eine Dottergangscyste entstehen zu lassen, müßte am Ende des

ersten Monats der ganze Dottergang, bis auf einen schmalen mesenchymalen Strang und jene Epithelreste, welche die definitive Cyste bilden, geschwunden sein. Legt sich nun später die Muskulatur an, dann tut sie das anscheinend nur, soweit das Vorhandensein von funktionierenden Epithelien eine solche erfordert. So werden eben die Dottergangscyste oder das Enterokystom von einer zweischichtigen Muscularis umgeben sein (Roth, Quensel, Dittrich, Fr. P. Müller, Fall XVI u. a.); auch dann, wenn eine wirkliche Funktion des Gebildes wegen des vollkommenen Abschlusses vom Darm scheinbar nicht möglich ist.

Anders aber beim freien Meckel und der Genese der Klappenfalten. Zwar dürfte auch hier mit dem 15—20 mm-Stadium der mesenchymale Dottergang gelöst sein, das Meckel aber ist in seiner Anlage als Seitensproß des endotermalen Darmes vollkommen angelegt und nicht mehr rückbildungsfähig; vorher schon war es in den physiologischen Nabelschnurbruch herausgezogen worden. Hier legt sich an ihm und dem Darm überhaupt die Muscularis an (spätestens beim 30 mm Embryo) zu einer Zeit, wo der physiologische Trennungsprozeß von Darm und Dottergangsresten längst abgeschlossen sein muß, und auch, selbst wenn die Bildung eines Meckel vorliegt, längst erledigt ist [1]). Diese in ihren Bestandteilen, den epithelialen und musculären Schichten vollkommen fertig angelegte Darm- und Divertikelwand erleidet durch die Reposition äußere Zerrung und mannigfachen Druck, welche die Proximalwärtsknickung und die Wandverlötung am oralen Umfang erst sekundär bedingen. (Vielleicht sind auch Strikturen, wie sie Doepfner beschreibt, durch solche Prozesse mit bedingt; bei dem hier vorliegendem Material wurde eine derartige Feststellung nicht erhoben.) Die Klappenfalte entsteht also weit später, als Abschnürungsprozesse überhaupt zur Geltung kommen können. Sie bewirkt keine Verengerung des Divertikeleingangs und zeigt außer der Muskelspangenbildung keine Charakteristica. Man hat somit in diesen Bildungen keine Merkzeichen von biologisch-ontogenetisch bedingten und bestimmten Vorgängen vor sich, sondern einen nur bei besonderen Verhältnissen möglicherweise eintretenden, begleitenden Prozeß, der sich auch nicht immer bis zu dem gleichen Grade entwickeln muß. Das lehrt Doepfner's Fall (Abb. 13), der bis jetzt der einzige ist, bei dem Darm und Divertikelwand, wohl durch Zerrung, die typische mechanische Gestaltsveränderung erlitten, wo es aber zu keiner Verlötung der benachbarten Wandabschnitte miteinander kam. Auch dort wird ja nicht der Divertikeleingang verengert, sondern das Darmlumen: wäre dort ebenfalls eine Verlötung der Wandabschnitte eingetreten, so hätte man ein vollkommenes Analogon zu dem hier zuletzt beschriebenen Fall (Fall XXV).

Auch die auffällige Übereinstimmung zwischen Oralneigung des Div. und dem oralen Sitz der Klappenfalten, die also gewissermaßen beide Wandabschnitte in das Lumen hinein fortsetzen, weil der Abgangswinkel (wie bei Fall XXII und XXIII) volle 180° geworden ist, oder sich diesen Winkel doch sehr nähert (Fall XXV), wurde schon im Abschnitt I als Beweis für die vorwiegend mechanische Genese dieser Klappenfalte namhaft gemacht und besonders betont. Im letzten Falle (XXV) ist es auch noch die Zahl der Submucosaringfalten (Kerkring'sche Falten), die die Falte dem basalen Teil der gegenüberliegenden Divertikelseite ganz analog macht; denn diese

[1]) Anzeichen dafür, daß sich der mesenchymale Dottergangsteil später, nach Anlage der Muskulatur erst, ablöste, geben auch nur zwei der vorliegenden Divertikelfälle Nr. XXIII und XXV.

Divertikelwand hat genau so viele KERKRING'sche Falten als die kürzere Divertikelseite mit der angrenzenden Faltenseite zusammen (s. Abb. 7); die sich entsprechenden gehen auch am seitlichen Umfang ineinander über. Für Fall XXV bräuchte also die merkwürdige Tatsache der Verlötung zweier Darmabschnitte zur Faltenbildung, wie an der zentralen, zarten Längsmuskel- und Bindegewebsschicht ihrer Muskelgrundlage leicht erkennbar ist, zum Beweise für die Natur der Falte gar nicht mehr herangezogen werden.

Diese Ausführungen über die Klappenfalte wurden hier nochmals in Kürze wiederholt, um sie in rechten Gegensatz zu den im Bereiche der Magenschleimhautinseln auftretenden Bildungen der „Abschnürungsfalten" zu stellen.

Diese Besonderheit, die allein den Magenschleimhautinseln eigen zu sein scheint, erfordert eine besondere Besprechung, da sie vielleicht Rückschlüsse zuläßt auf das Wuchs- und Abhängigkeitsverhältnis von Epithel und Stroma, auf die Art des Ineinandergreifens der „gestaltenden Wirkungsweisen" (ROUX) von Entoderm und Mesenchym. Denn solche „Wechselbeziehungen, welche auch das normale Wachstum beherrschen" (BORST), müssen hier eine ganz besondere Rolle spielen, wo es sich um Abschnürungsprozesse an embryonal verbundenen Teilen handelt.

Die Faltenbildungen, die hier in Betracht kommen, sitzen nicht etwa an typischer Stelle des Divertikels, aber zur Magenschleimhautinsel stehen sie in ganz gesetzmäßiger Beziehung: sie sitzen gewöhnlich etwas innerhalb des Randes der Heterotopie. Diese Beobachtung, die schon an den beiden Fällen I und II gemacht wurde, hat sich auch an den drei Fällen XXI, XXII, XXIV (XXVII und XXVIII siehe später), also an der Mehrzahl der hier beigebrachten, neuen Beispiele bestätigen lassen. Auch einer der Fälle von Fundusschleimhaut im Meckel, die M. KOCH (am Urban-Berlin) schon im Jahre 1912 in Münster demonstriert hatte und jetzt freundlichst zur Durchsicht überließ (Fall KOCH II; Sekt.-Nr. 179/06 Elberfeld) bietet für diese typische Wuchsform ein schönes Beispiel: die die Meckelspitze auskleidende Mageninsel wird hier durch zwei hohe, fast die Hälfte des Divertikeldurchmessers erreichende Falten gegen das übrige Div. abgegrenzt; aber auch in diesem Falle schlägt sich die ortsfremde Schleimhaut noch ein wenig auf die proximale Seite der Grenzfalte über. An der darmnahen Seite der Insel des Falles XXII grenzen zwar Magen- und Darmepithel gerade auf Höhe einer solchen Faltenkante aneinander, aber schon gegenüber, wo eine vielleicht etwas schräggetroffene Falte die Muscularis mucosae-Bündel „wie ein Flackerfeuer" in die Mucosa hineinsendet, reichen schon wieder kleine Magenschleimhautbezirke über sie hinaus. Nun bringt ja STOERK bei der Besprechung der Gastritis chronica ähnliche Bilder, die die Muscularis mucosae in ungewöhnlich kräftigen Strängen gegen die Oberfläche ausstrahlend zeigen; und so könnte wohl bei Fall XXIV, wo der größte Teil der Insel die typischen Erscheinungsformen einer solchen Gastritis bietet, auch die

geringe Muscularis mucosae-Falte am Rande mit dem gleichen, pathologischen Prozeß in Beziehung gebracht werden. Aber abgesehen davon, daß gerade die Randpartien der Insel von Fall XXIV keine chronisch alterativen Merkmale darbieten, so müßten doch diese Muskelbesonderheiten in chronisch-entzündlich verändertem Gebiet auch ganz besonders auftreten: hier fehlen sie aber vollkommen. Jedenfalls ist die breitere Falte von Fall XXII keineswegs auf Rechnung einer derartigen Gewebsreizung zu setzen, da diese ganze Insel ohne jedes sonstige Zeichen einer entzündlichen Veränderung ist; das Interstitium ist nicht vermehrt, die Grübchen zwar, die zum Muscosagrund reichen, sind kleincystisch erweitert, doch die Drüsen selbst eher vermehrt, weit, engstehend. Und vollends bei den stärkeren Ausprägungen des gleichen Vorgangs, wie sie in den Fällen Sch. I und II (und in den beiden später zu besprechenden Fällen XXVII und XXVIII) gegeben sind, ist von irgendwelcher entzündlichen Veränderung nicht die Rede. Für die Erklärung dieser hohen Faltenbildungen würde also die Annahme einer Schleimhautalteration, wie sie ja in den abwegigen Verhältnissen eines Divertikels durch Stagnation der Ingesta besonders leicht entstehen könnte, in keiner Weise ausreichen.

Daß ebensowenig irgendein Kontraktionszustand der Wandung, d. h. Bestehenbleiben des agonalen Zustandes durch die Totenstarre, diese Falten hervorgerufen haben kann, besagt nicht nur die Verdünnung der Muscularis, wie sie besonders in den Fällen Sch. II und XXII vorliegt, wie sie überhaupt für die Divertikelspitzen üblich ist: auch die so charakteristische, zur Schleimhautoberfläche senkrechte Einstellung der Muscularis-zellen unterscheidet diese Falten scharf von anderen funktionellen Submucosaschürzungen, denen die Muskelfasern flach aufzuliegen pflegen; bei Fall Sch. I, der die Falte in höchster Ausbildung als Ringfalte mit fast völligem Zufammenfliessen der Ränder zeigt, aber auch bei einigen Stellen der Falten von Sch. II und XXII, spricht das feste, bindegewebige Stützgefüge mit seiner Kammform gegen die Annahme eines zufälligen Bestehenbleibens einer durch Kontraktion entstandenen Falte.

Die Unregelmäßigkeit der Schleimhautbildung im Inselbereich, wie sie schon Lexer aufgefallen war, wie sie aber zuerst und ganz besonders von Fr. P. Müller als ein Charakteristikum der heterotopen Mageninseln betont wurde, könnte weiterhin auch an Wucherungsprozesse der ortsfremden Epithelien denken lassen. Und dieses war die Meinung des ersten Beobachters Lexer.

Sämtliche hier aufgeführten Fälle zeigen diese abweichenden Formen in mehr oder minder deutlicher Weise, und es sind die M. Div. mit den ausgeprägtesten Faltenbildungen (Fall Sch. I, XXVII und XXVIII), welche die allermannigfachsten Gestaltungen der Oberfläche mit Buchten und wirklich papillomartige Bildungen oder „hyperplastische Neubildungsprozesse" (Borst) aufzuweisen scheinen; dazu eine Schleimhautentwicklung, die an Dicke die der normalen Magenschleimhaut übertrifft. Aber auch die M. Div. mit geringerer Randfalte (Fall Sch. II, XXI, XXII) zeigen in Weite der

Drüsen, Vordringen der Magengrübchen bis zur Muscularis mucosae ganz ungewohnte Formen, ja selbst bei den faltenlosen Fällen kann von typischer Magenschleimhaut nicht gesprochen werden (Fall XXIII und XXV) ganz zu schweigen von der durch gastritische Veränderungen mißstalteten Mageninsel von Fall XXIV.

Aber alle diese in gewissem Grade hyperplastischen Bildungen können genau so wenig wie die Faltenbildungen in die Reihe der Papillombildungen gerechnet werden, wenn auch schließlich eine ganz scharfe Abgrenzung gegen beginnende Magenpapillome, wie man sie gelegentlich auch flach im Magen beobachten kann, nicht möglich ist. Denn erstens ist doch die Schleimhautatypie keineswegs in allen Teilen der Inseln gleich ausgeprägt; so zeigen die M. D. Sch. I, XXIV und XXVIII in den Randpartien wesentlich geringere Mannigfaltigkeit in der Gestaltung — solche Randbilder von Fall XXIV könnten stellenweise fast als normal bezeichnet werden, — als in den Abschnitten, die näher dem Spitzenschluß des Divertikels oder gar zwischen solchen Abschnürungsfalten gelegen sind. Weiterhin zeigen sich die wucherungsähnlichen Schleimhautunregelmäßigkeiten gerade an der Stelle, an der es zur Ausbildung dieser zirkulären Abschnürungsfalten gekommen ist; auch bei dem Lexer'schen Falle, einem offenen Nabeldottergang, der nur am nabelnahen Viertel einen membranartigen, aber durch Drüsenbildung unterbrochenen Verschluß zeigt, kommen diese „Wucherungen" im Bereiche des Membranverschlusses besonders zum Ausdruck, an der Stelle also, an der die einzige und damit wohl auch die erste bindegewebige Trennung des äußeren und inneren Abschnittes physiologischerweise eingesetzt hatte.

Auch in den später zu besprechenden Fällen XXVII und XXVIII, die beide ebenfalls hohe Ringfalten an der Grenze einer Mageninsel führen, sind im ersten Falle die hyperplastischen Abweichungen der Schleimhautbildung überall deutlich, während bei XXVIII wiederum gerade innerhalb der sehr hohen und sich zum Teil übereinanderlegenden Falten die Unregelmäßigkeit und das gewissermaßen exzessive Wachstum der Inselbildung ganz besonders in Erscheinung tritt.

Es bestehen also gewisse Beziehungen zwischen diesen Faltenbildungen und dem Grade des Abweichens der heterotopischen Schleimhaut von der Norm.

Und trotzdem ist der Gedanke einer Art von papillomatöser Bildung abzuweisen: Es wäre auch zu merkwürdig, wenn diese im Darm sonst so häufigen, fibroepithelialen Tumoren, in den M. D. ihren Sitz gerade immer am Rande oder gleich innerhalb des Randes von Magenschleimhautinseln haben müßten; es wäre auch unerklärlich, wie Bildungen ähnlich denen von Fall Sch. I entstehen könnten, daß nämlich der Rand einer Insel becherförmig durch eine solche Falte emporgehoben wird, ja, daß sich die Faltenkante fast zu einem richtigen Cystchen schließt: rätselhaft bliebe auch, daß, wie in Fall Sch. II und XXII, solche Papillome sich

als schmaler Streifen gerade an Mageninselrändern eine Strecke weit hinziehen, während sie sonst mit meist rundlicher Basis von der Darmwand entspringen: auch daß das Stroma, zumal bei den kleineren Bildungen, (Fall XXI), fast ausschließlich aus Muscularis mucosae besteht, darf nicht übersehen werden. Als eine Besonderheit dieser Submucosaleisten müßte dann noch angeführt werden, daß sie gelegentlich den Inselrand nur streckenweise begleiten (Fall Sch. II, XXI, XXII, XXIV), daß sie also auch ganz fehlen können (Fall XXIII und XXV). Es dürfen diese Falten nicht etwa als typisches, notwendiges Kennzeichen heterotoper Mageninseln aufgefaßt werden, sondern sie erscheinen als eine sekundäre Bildung am Rande der Inseln, etwa wie die Klappenfaltenbildungen an den Divertikeleingängen, nur daß für ihre Entstehung nicht irgendwelche mechanische Einwirkungen geltend gemacht werden können, sondern daß für sie ausschließlich ein Zusammenwirken biologischer Gestaltungsprinzipien eine Erklärung ermöglicht. Diese allein werden auch der typischen Mannigfaltigkeit der Bilder (d. h. der Gesetzmäßigkeit in der Entstehung dieser Bildungen bei aller Mannigfaltigkeit des Dauer- und Endzustandes) gerecht, ganz gleichgültig, ob solche Falten in den ersten feinsten Andeutungen, in deutlich ausgeprägter Ausbildung oder in höchstem Grade unmittelbar vor der Abschnürung eines Divertikelteiles zur Beurteilung stehen. Und eine solche Deutungsmöglichkeit ergibt sich nur, wenn die Rückbildungs- und Abschnürungsprozesse im Dottergangsbereiche selbst mit herangezogen werden.

Seit die Mesenchymlehre Hueck's mehr und mehr an Boden gewinnt, damit aber dem Mesenchym eine selbständigere vitale Funktion zugestanden wird, darf es nicht mehr absonderlich erscheinen, wenn ihm auch bei der Abtrennung des Dotterganges vom Nabel nicht nur die passive Funktion des „Durchreißens" (Broman), oder besser, des Durchgerissenwerdens, zugeteilt wird, sondern wenn man ihm, ganz im Sinne der Beneke'schen Lehre von der aktiven Abschnürung bei epithelialen Gebilden, ebenfalls eine funktionell mittätige Rolle zuerkennt. „Meist ist das als Abschnürung bezeichnete, formale Geschehen keine dem Namen entsprechende, allseitige, passive Teilung der gesonderten Teile, sondern im Gegenteil Selbstlösung ihres Verbandes" (Roux bei Beneke).

Bekanntlich schnürt sich der Ductus omphalo-mesentericus, erst solide werdend, am Ende des ersten Embryonalmonats (Embryo 6—7 mm) vom Darm ab und schwindet dann; nur die Einmündungsstelle in den Darm bleibt als eine kleine Ausstülpung oder Epithelknospe, auch bei einem 10 mm Embryo noch, bestehen. Der mesodermale Anteil reißt gewöhnlich erst bei 15—20 mm langen Embryonen durch (Broman).

Demnach erfolgt am Dottergang erst eine selbsttätige Abschnürung innerhalb des solide gewordenen Epithelstranges, und erst nach dessen Verschwinden löst sich auch das Mesoderm. Hier spielen also Differen-

zierungs- und Abschnürungsvorgänge des Entoderms und Mesoderms, selbständig und nacheinander ablaufend, herein. Hier mag das Schwinden des soliden Epithelstranges durch ungleiche Differenzierung bedingt sein, „indem diese Differenzierung die Entstehung eines Materials" bewirkte, „welches für die Einzelexistenz des Mutterkörpers keine unmittelbar lebenswichtige Bedeutung besitzt" (Beneke). Das gleiche Prinzip müßte dann auf die Lösung des mesenchymalen Teils angewendet werden, ohne daß dadurch die Anschauung Beneke's, „daß . . . dem Bindegewebe bei den normalen Entwicklungsprozessen niemals eine führende Rolle zukommt, sondern daß dasselbe immer nur sekundär in Wucherung, wie im Schwund, dem Epithel sich anschließt", eine nennenswerte Einschränkung erführe: Denn die letzte Lösung des Dottergangs vom Darm vollzieht sich zwar absolut selbständig, aber doch nur „im Anschluß an den Schwund des Epithels".

„Wahrscheinlich spielt auch hier erst „der formative Einfluß" (Borst) des Epithels, das ja zum vollkommenen Schwunde prädestiniert ist, eine Rolle, doch scheint der letzte Abtrennungsprozeß eben dem Mesoderm allein zugeteilt, so daß es auch nach dem Schwinden der Dottergangsepithelien noch im Sinne des Ganzen zu funktionieren, d. h. für den Reduktions- und Abschnürungsprozeß zu wirken imstande ist. . . . Angenommen nun, es hätte sich ein ortsfremder, lebensfähiger Gewebskeim im sich immer mehr verengernden Dottergang irgendwie festgesetzt und entwickle sich nun, so würde nach der Auflösung der ortseigenen Zellen eine gewisse Rivalität entstehen zwischen Rückbildungstendenz, des Dotterstrangmesoderms und der Evolutionstendenz der versprengten und neu implantierten Keime, sofern diese aus Zellen mit schon bestehenden Differenzierungsanlagen bestehen; mögen diese Keime sich auch aus Zellen von abnormerweise bestehenbleibenden und sich ortsfremd differenzierenden Dottergangsresten selbst entwickeln, jedenfalls legen . . . die hier erhobenen Befunde die Vermutung nahe, daß neben den sich ihren Entwicklungsanlagen entsprechend ausbreitenden Keimen, da wo sie noch an Reste des sich normal zurückbildenden Dottergangsepithels oder an Dünndarmepithel stoßen, daß überhaupt in unmittelbarer Umgebung des ortsfremden Keims schon die physiologischen Wachstumsprozesse des Dotterstrangmesenchyms wieder besonders zur Geltung kommen" (Schaetz). So sind Befunde von Dottergangscysten, wie sie Siegenbeek, Fr. P. Müller oder Moses Barron [1])

[1]) M. Barron schildert einen Fall von Meckel'schem Div. bei einem 29jährigen Manne, das sich durch einen dicken, eine von Magenschleimhaut ausgekleidete Cyste enthaltenden Strang zum Nabel fortsetzt; die Trennungsmembran zwischen Divertikelteil und Cyste enthält „Muscle bundles and connective tissue" wie die Faltenbildung in Fall XXVIII. Vielleicht hätte man bei Serienuntersuchung dieser Membran genau wie im Lexer'schen Falle Magenschleimhautteile auch im Divertikelteil gefunden, der als nur von Dünndarmschleimhaut ausgekleidet geschildert wird.

bringt, wie sie auch hier im Fall XVI gegeben sind, auf die normalen Abbauvorgänge des Mesoderms zurückzuführen, die nur an bestimmten Stellen im Darm, bzw. in Nabelnähe, auf Widerstände trafen, nämlich auf Gewebskeime epithelialer Natur, deren Entwicklungstendenz die mesenchymale Abbautendenz überwog. Vielleicht liegt in solchen Beziehungen auch der Grund, warum in manchen Fällen, wie z. B. XVI und XXIV, auch die mesenchymale Rückbildung der Dotterstrangsgebiete, die epitheliale Reste nicht mehr enthalten, trotzdem nicht erfolgt ist. Noch viel auffälliger aber wird dieses Verhältnis von Entoderm und Mesoderm, wenn es nicht zur Dottergangscystenbildung kommt (Fall Sch. I) sondern wenn nur Ansätze dieses Abschnürungsbestrebens zur Ausbildung gelangen (Fall Sch. II, XXI, XXII, XXIV); auch bei Fall XXVII wird die ausgeprägte Faltenbildung nur im Rahmen des hier Gesagten verständlich werden, ja bei Fall XXVIII, der die höchsten, freiendigenden Falten dieser Art zeigt, wird an der Mitbeteiligung der Muscularis propria bei der Faltenbildung gezeigt werden können, daß es wirklich ein und derselbe Bildungsprozeß ist, der bei stärkster Ausprägung ein Enterokystom oder eine Dottergangscyste mit zwei regulären Muskelschichten erzeugt, bald aber auch nur höchste Abschnürungsfalten mit (XXVIII) oder ohne Muskulatur (Sch. II und XXVII), oder auch Falten, die kaum mehr aus Submucosa, sondern nur mehr aus Muscularis mucosae bestehen (XXI, XXIV). Die Reihe der Übergangsbilder von freiem, offenem, faltenlosem M. D. zum magenschleimhauthaltigen Dottergangscystchen ist damit geschlossen. „Die Faltenbildung stellt in diesem Verlauf nichts grundsätzlich Neues dar, sondern sie bedeutet nur einen graduell niedrigen, d. h. früheren Zustand ein und desselben Vorganges, nämlich eines biologischen Abtrennungsbestrebens im Bereiche des Dottergangs" (Schaetz).

Also nicht in irgendwelchen entodermalen oder mesodermalen Wucherungsvorgängen, sondern in den biologischen Umbauverhältnissen des Dottergangs und in den dabei zur Geltung kommenden Abtrennungs-Abschnürungstendenzen des mesenchymalen Anteils ist die Erklärung für die am Rande der Mageninsel sitzenden „Abschnürungsfalten" in den M. D. gegeben.

Inwieweit diese Gebilde dabei von der andersartigen chemischen Beschaffenheit des Sekretes dieser Inseln mit bedingt sind — sämtliche zeigen ja in den Drüsen Belegzellen in größerer und geringerer Anzahl, haben also salzsaures Sekret —, darüber können einstweilen nur Vermutungen geäußert werden. Jedenfalls sind derartige Falten in Divertikeln mit Dünndarmschleimhaut und auch in solchen mit Pankreaskeimen allein (also bei Heterotopien mit alkalischem Sekret) nicht gefunden worden. Und das weist doch immerhin auf gewisse Zusammenhänge zwischen den Abschnürungsbildungen und der Sekretbeschaffenheit hin, ja vielleicht gibt eine solche Beziehung sogar einen Fingerzeig dafür, warum auch diese Submucosafalten um die Mageninseln bald

fehlen, bald nur angedeutet sind, bald aber auch in höchster Ausbildung vorhanden sein können. Alle anderen Gesichtspunkte, die man vielleicht heranziehen möchte, um eine Gesetzmäßigkeit in diesem wechselvollen Verhalten zu finden, führen nicht zum Ziele; denn es ist nicht immer der am meisten gegen den Darm ausgebreitete Inselteil, der die Falte trägt; es sind auch nicht etwa die dem Darm besonders naheliegenden Inseln, noch auch die an den Spitzen sehr langer Div. sitzenden, welche die Falten ganz besonders ausgeprägt zeigen. Es scheint also die Fähigkeit, solche Bildungen hervorzubringen, nicht auf einen gewissen Bezirk des Dotterganges beschränkt zu sein, wie früher vermutet wurde; es kann auch nicht die Heterotopie als solche eine Rolle spielen, weil ja die Falten an der Grenze von Jejunumheterotopien und bei Pankreaskeimen fehlen: wohl aber ist die Größe der Magenschleimhautinseln und die Art ihrer Zusammensetzung unverkennbar von Bedeutung. So sind es vor allem die größten Inseln (Fall Sch. I, XXVII und XXVIII), bei denen diese Falten am stärksten ausgeprägt erscheinen (auch Fall Koch II gehörte hierher), während bei kleineren nur eine Andeutung davon vorhanden ist (Fall XXI, XXII), bei den kleinsten (Fall XXV) aber ganz fehlt. Und so mag sich auch bei den größeren Inseln der Mangel solcher Falten z. T. darauf zurückführen lassen, daß sie entweder in eine Anzahl kleinerer Tochterinseln zersprengt (Fall XXIII), oder aber von Dünndarmdrüsen und Dünndarminseln in solchem Maße durchsetzt sind, daß davon eine nennenswerte Einwirkung auf das Sekret der Mageninseln, d. h. vielleicht eine Neutralisation desselben, zu erwarten ist; das trifft bei Fall Sch. II, XXIV und auch noch XXIII wirklich zu. Es handelt sich also hier um keine reinen Magenschleimhautinseln mehr, sondern um Mischungen von Darm- und Magenschleimhaut: um Darminseln in Mageninseln. Gerade solche Inseln scheinen (wenigstens nach den hier vorliegenden Befunden) weniger zur Abgrenzung und Abtrennung durch Faltenbildungen zu neigen.

Es verhält sich also nicht so, wie Siegenbeek van Heukelom und Lexer aus ihren Beobachtungen glaubten entnehmen zu können und worauf auch Moses Barron in allerneuester Zeit wieder zurückzugreifen scheint: daß nämlich durch besonders frühzeitige Abschnürung vom Darm sich im Dottergang heterotope Magenschleimhaut differenzieren könne. Es trifft vielmehr das Gegenteil zu, daß gerade die Randpartien größerer Inseln von reiner Magenschleimhaut mit reichlichen Belegzellen am ehesten zu einem ausgesprochenen Wirksamwerden der hier schon naturgemäß bestehenden Abschnürungstendenzen neigen. — So gesetzmäßig aber dieser Zusammenhang auch zu sein scheint, so kann er doch nur mit einer gewissen Reserve hier genannt werden; denn zu der Zeit, da diese Faltenbildungen schon fertig angelegt sein müssen — und diese Entwicklung scheint mit der vierten bis fünften Schwangerschaftswoche abgeschlossen, — sind Belegzellen noch nicht differenziert, eine Säuerung des Sekretes also überhaupt ausgeschlossen, angenommen selbst (was

ebenfalls nicht wahrscheinlich ist), daß überhaupt schon eine Sekretion vorhanden sei. Trotzdem muß nach den gegebenen Befunden eine solche, vielleicht kolloidchemische Beziehung von Epithel- zu Stromabildung angenommen werden, wenn auch deren Art noch ganz in das Dunkel der embryonalen Stoffwechselvorgänge gehüllt ist.

Damit würde aber zugleich das eigentliche Problem des M. D., nämlich das seiner kausalen Genese, berührt. Dieses wird dann ganz besonders deutlich, wenn man die Faltenbildungen im Zusammenhang mit der von ihnen getragenen Epithelformation betrachtet und die auffällige Tatsache feststellt, daß die Unregelmäßigkeit in der Drüsenbildung und der Oberflächenbeschaffenheit, ja in der Mucosastruktur im ganzen, dort ganz besonders ausgesprochen hervorzutreten pflegt, wo auch diese Falten am stärksten entwickelt sind, also die mesenchymale Abschnürungstendenz am ausgeprägtesten war; dies besagt — ohne daß damit die Frage der Abhängigkeit ihres Entstehens von Größe und Beschaffenheit der Mageninseln irgendwie von neuem berührt werden sollte —, daß an diesen Stellen die epithelialen Formationen in dem Bestreben, das ihnen innewohnende Formbildungsvermögen zu entfalten, die meiste Beeinträchtigung erfahren haben: Die Störungen in der regulären Mucosaepithelbildung sind immer dort am stärksten, wo auch die Formationen mesenchymaler Genese am meisten hervortreten. Die wechselnden Gewebsspannungen, die bei der Bildung von Hohlräumen im menschlichen Körper immer wirksam sein müssen und die sich, vom Epithel wie vom Mesenchym her ausgehend, bei den normalen Gewebstypen die Wage halten müssen, scheinen hier etwas zu ungunsten der Entodermabkömmlinge verschoben: Diese mußten sich besonders unregelmäßig dort entwickeln, wo die selbständigere, mesenchymale Entwicklungstendenz ihrem Expansionsbestreben am meisten entgegenwirkte. Lexer und Fr. P. Müller machten die gleichen Beobachtungen; was aber jener für Wucherungsprozesse in der Umgebung der Abschnürungsfalte hielt, das deutete dieser mit der Annahme minderwertiger Anlage der Schleimhautbildungen in Meckel'schen Div. Aber gerade Fall Sch. I (und der später zu besprechende Fall XXVIII) zeigen auf das Deutlichste, daß auch die Annahme einer Minderwertigkeit (der heterotopen Bildungen) allein zur Erklärung für die ganz charakteristischen Erscheinungsformen nicht ausreicht; denn dann müßten die unregelmäßigen Wuchsformen der Schleimhaut und die Verschiedenartigkeit der Drüsengestaltung im ganzen Gebiet der Magenheterotopie die gleichen sein, das ist aber nicht der Fall; gerade die genannten beiden Fälle zeigen die blastoide Anordnung von Grübchen- und Drüsenformationen innerhalb der hohen Abschnürungsfalten, während der die Faltenaußenseite überziehende Inselteil sich mehr dem Normalbild einer Magenmucosa nähert. Es müssen also physiologische Wachstumsprozesse sein, die gerade dort zu einer annähernd typischen Epithelformation führten, wo sich die Schleimhaut den in den

Zellen liegenden „Entwicklungsgesetzen“ (Roux) gemäß ausbreiten konnte, dort aber wucherungsähnliche Bildungen erzeugte, wo ihr organbildendes Wachstum auf Hindernisse traf. Dieses Hindernis ist in den Abschnürungsfalten gegeben.

So scheint nicht nur durch die Faltenentwicklung allein, sondern besonders noch durch die jene beantwortende um- oder mißgeformte Mucosabildung ein gewisser Widerstreit zwischen Epithel und Stroma, zwischen Entoderm und Mesenchym angedeutet, der die heterotope Magenschleimhaut doppelt als ein ortsfremdes Gebilde kennzeichnet.

Schon oben, bei der Besprechung der Gastritis chronica-Bilder von Fall XXIV, wurde betont, daß die so zahlreichen Dünndarm-, Epithel- und Drüsenbildungen in einer Magenschleimhaut nicht unbedingt, wie Moszkowicz glaubt, als „eine der Erscheinungsformen des Regenerationsprozesses der Schleimhaut“ erklärt werden müßten; vielmehr konnte schon dort gezeigt werden, daß diese Darmdrüseninseln, auch wenn sie sich in ulcusbereiten oder selbst gastritisch veränderten Mägen befinden, ja selbst wenn man Übergangsbilder von indifferentem Epithel in Darmepithel- oder in Magenepithelformationen festgestellt zu haben glaubt, nicht unbedingt durch indirekte Metaplasie aus sich regenerierendem Magenepithel entstehen müßten. Wohl konnten Hauser und A. Schmidt sie in Umgebung von Magengeschwüren und bei chronischer Gastritis feststellen, Lubarsch und Hammerschlag fanden sie bei Achylia gastrica und Karzinom des Magens. All dem widersprechen aber die Angaben von Aschoff, Schridde und Stoerk, nämlich die Befunde von Darminseln in nicht alterierten Mägen, das nicht so seltene Vorkommen von Darminseln in der Cardiagegend (Schridde) und in der Nähe des Pylorus (Schridde, Stoerk, Moszkowicz). So erscheint es wahrscheinlicher, daß auch in entzündeten Mägen die Darminseln nicht durch eine „überstürzte Art ihrer Entstehung“ zu erklären sind, auch nicht durch eine Regeneration, „die gewissermaßen nur auf den Abweg der primitiveren Form, des Darmtypus, verirrt“ ist (Moszkowicz), sondern einfach durch Epithelregeneration an solchen Stellen der Magenschleimhaut, die vielleicht schon vorher Darminseln trugen und dadurch möglicherweise ganz besonders zu entzündlichen und ulcerativen Prozessen geneigt waren. Es soll hier nicht davon gesprochen werden, daß die Drüsenleistung des Darmepithels eine genau so hohe sekretorische und noch bedeutsamere resorptive sein dürfte, wie die des Magens: man findet ja Stäbchensaum der Epithelien und auch Paneth'sche Zellen, daß also von einem „Abweg zur primitiveren Form“ wohl nicht die Rede sein dürfte; aber ganz abgesehen davon würde auch die Annahme einer überstürzten Regeneration oder einer entzündlichen Alteration nicht ausreichen, um das anscheinend plötzliche Auftreten von Darminseln dort zu erklären, wo sie auch sonst häufig vorzukommen pflegen.

Und auch bei den hier vorgenommenen Untersuchungen zeigt nicht nur der Fall Sch. II Darmdrüsen ohne jegliche entzündliche Veränderung der sie umschließenden Mageninsel, es finden sich auch, außer den zungenförmigen Rändern von Mageninseln mit kleinen Tochterinseln (XXIV), umgekehrt alle Übergänge von Einkerbung des Inselrandes durch Darmmucosa, bis zu völlig isolierter Darminsel und Darmdrüse in der Heterotopie, oder mit anderen Worten: die Magentochterinseln in der Umgebung einer größeren Heterotopie entsprechen ganz den Darminseln innerhalb einer Magenschleimhaut; diese sind darum nicht auf pathologische Regenerationsprozesse zurückzuführen.

So weist also alles darauf hin — auch das Vorkommen dieser Besonderheiten schon bei dem jüngsten Divertikelträger (Fall Sch. II = $1^3/_4$ J.) spricht dafür, — daß diese Mischungen der Epithelformationen in M. D. nicht nur im frühesten Alter, trotz des Fehlens eines jeden erkennbaren Entzündungsprozesses, schon bestehen können, ja daß sie schon in der ersten, ursprünglichen Anlage der Divertikelschleimhaut vorhanden waren. Wie sie nach der Meinung von Fr. P. Müller in den Mägen ein Anzeichen einer minderwertigen Anlage darstellen, ebenso dürften sie mit der fehlerhaften Bildung des M. D. an sich und seiner Schleimhaut in Beziehung stehen.

In diesem Zusammenhange muß auch auf die Art der Aneinanderlagerung von Magen- und Darmschleimhaut in den M. D. eingegangen werden. Es war ja hier in allen Fällen die Grenze der Magen- oder Darminseln eine unmittelbare, scharfe: Zottenbildende Darmmucosa und die kompaktere Bildung der Magenschleimhaut standen unmittelbar nebeneinander[1]). Es ist darum auch anzunehmen (eine sichere Feststellung war wegen der meist fehlenden Oberflächenepithelien nicht möglich), daß die Epithelien regelmäßig mit ebenso scharfer und unmittelbarer Grenze aneinanderstoßen, wie die ganzen Schleimhauttypen; das zeigte sich auch wirklich bei Fall Sch. II, wo die Darmdrüsen z. T. unmittelbar aus Magengrübchen entsprangen, und in Fall XXV, der die Epithelarten mit scharfer Grenze nebeneinanderstehend aufwies, sei es, daß sie sich an der Schleimhautoberfläche ablösten, oder daß der Wechsel der Epithelien in der Tiefe der Grübchen stattfand. Immer wurde die hohe, schmalere Magengrübchenzelle unvermittelt neben der niedrigen, plumperen und dunkler gefärbten Darmzelle gesehen, ja mehrmals war der Höhenunterschied der Zellen so bedeutend, daß die Magengrübchenepithelien wie ein Dach noch über die umgebenden Darmepithelien hinausragten und überhingen. Diese Bilder machen die Annahme verständlich, daß hier zwei Epithelarten nebeneinandergelegen sind, die

[1]) Auf die dickdarmähnliche Dünndarmmucosa (Fall XXII u. XXIII) soll unten (Seite 180) noch näher eingegangen werden.

nicht auseinander hervorgingen, ja deren eine stellenweise das Übergewicht über die umgebende Darmschleimhaut zu haben scheint; daß auch hier ein Widerstreit zwischen den Epithelien der ortsüblichen Schleimhaut und denen der Heterotopie bestehe. ... Da man weiterhin seit Bizzozero's Arbeiten weiß, daß der physiologische Ersatz der Epithelzellen der Magenschleimhaut von den Zellen am Drüsenhalse ausgeht, ist hierbei, wo sich die Magengrübchen vom Darmoberflächenepithel in die Tiefe senken, auch eine heteroplastische, oder durch indirekte Metaplasie zu erklärende Entstehung der Magenformationen aus dem Dünndarmepithel nicht anzunehmen: Es scheinen zweierlei Epithelformationen nebeneinanderzustehen, von denen nicht behauptet werden kann, daß sie in irgendwelcher genetischer Beziehung zueinander stünden. Auch die merkwürdig kleinen, fast möchte man sagen indifferenten, aber doch in der Färbung mehr dem Darmepithel ähnelnden Zellen, die selten zwischengeschaltet sind (s. Abb. 8), dürfen nicht etwa als ein Beweis des Überganges einer Zellart in die andere genommen werden, da sie sich gerade dort finden, wo der Mageninselrand über das umgebende Darmepithel überhängt und darum vielleicht dessen funktionelle Tätigkeit hemmt; auch entspricht die Lokalisation dieser Zellen nicht den Stellen, an denen der Wiederersatz der Darm- und Magenepithelien nach der anerkannten Meinung vor sich zu gehen pflegt. Selbst Moszkowicz sieht sein „indifferentes Epithel", das ihm sowohl der Träger der Regeneration für Magenschleimhautdefekte, als auch ein Kennzeichen für die stattfindende Metaplasie im Darmepithel ist, immer mit scharfer Grenze neben dem Magenepithel beginnen; nie spricht er von Übergangsbildern zwischen diesen beiden Zelltypen. Auch aus diesem Umstande kann ein neuer Beleg für die schon oben vertretene Meinung entnommen werden, daß sich im Magen beide Epithelarten wahrscheinlich ebenfalls aus ihresgleichen regenerieren.

So sprechen also die verschiedenen Befunde im Magen, wie auch an den Magenheterotopien im Meckel dafür, daß es sich wohl um Mischungen von Magen- und Darmepithel handelt, daß aber bisher kein Anhaltspunkt dafür gewonnen werden konnte, daß die eine Schleimhautart aus der anderen durch abnorme Differenzierung hervorgegangen sei; im Gegenteil, verschiedene Punkte sprechen dafür, daß schon in der ursprünglichen Anlage diese Schleimhautmischung vorlag.

Ganz besonders soll nun noch auf die eigenartige Lokalisation der Magenschleimhautinseln in Fall XXV hingewiesen werden. Daß die Heterotopien zumeist an der Spitze des Meckels sitzen, darüber sind sich alle Untersucher einig. Waren nun aber schon Fr. P. Müller's Beobachtungen, wie auch die Fälle XXIII und XXIV, ein Beleg dafür, daß sie nicht immer eine geschlossene Schleimhautformation darstellen müßten, sondern auch in einzelnen Inseln oder auf der Seitenwand des

Meckel lokalisiert, auftreten könnten; sprechen schließlich auch die Befunde Hübschmann's dafür, daß die Magenschleimhautinseln das ganze Meckel auskleiden können, so zeigt sich in Fall XXV zum ersten Male ein auffälliger Typus in der Lokalisation solcher Tochterinseln: Die beiden hier beobachteten Herde sitzen sich an zwei völlig symmetrischen Stellen des Div. gegenüber. Das kann Zufall sein und man müßte, um daraus Schlußfolgerungen ziehen zu können, noch weitere derartige Befunde abwarten. Aber es erscheint immerhin auffällig, daß sich eine Lagerung der ortsfremden Keime entwickelte, die ganz an die analoge, bilateral-symmetrische Orientierung der Magenschleimhautinseln im Ösophagus erinnert (Schaffer, Schridde), nur daß dies dort der reguläre Typus ist. Man mag sich auch nochmals des Doepfner'schen Falles entsinnen, bei dem ein zirkulärer Bezirk nahe dem Divertikelursprung die heterotope, hochfaltige (Dünndarm-)Schleimhaut trug. Ähnlich mutet auch das Bild an, das einer der von M. Koch (Urban-Berlin) zur Verfügung gestellten Meckelfälle bietet (M. Koch und T. Suzuki Nr. 26); an dem vorhandenen Präparat ist das mittlere Drittel des Div. von Pylorusschleimhaut ausgekleidet. Wenn nun auch erst durch Serienschnitte festgestellt sein müßte, daß wirklich eine vollkommen zirkuläre Magenschleimhautinsel vorgelegen hat, so ist in Analogie zu bilateralsymmetrischen Heterotopien und Befunden von zirkulärer Jejenumschleimhaut eine solche Deutung des Koch'schen Präparates sehr naheliegend. Und gerade derartige Lokalisationstypen verdienen besondere Beachtung: Sie zeigen, daß nicht allein zellbiologische Vorgänge für die Erscheinungsformen der Heterotopien in Meckeln verantwortlich gemacht werden können, sondern daß neben jenen auch noch mechanische Prinzipien mit wirksam sein müssen.

Zusammenfassung.

1. Magenschleimhautheterotopien kommen nur im menschlichen Vorderdarm vor, ganz vorzugsweise aber an der Spitze von Meckel'schen Div., im eigenen Material 5mal unter 30 Fällen, also in 16,6 % aller Meckel.
2. Die physiologische Funktion und biopathologische Reaktion dieser Magenschleimhautbezirke scheint der des Magens selbst analog zu sein (peptische Geschwüre bei Fr. P. Müller als Reaktion auf allgemeine Schädigung des Körpers; Kernvermehrung der Belegzellen bei akuten Fieberzuständen (Kupffer); Bilder von Gastritis chronica).
3. Nur am Rande von Magenschleimhautinseln werden Abschnürungsfalten gefunden; diese sind nur in solchen Fällen besonders stark entwickelt, wo es sich um größere und um reine Magenschleimhautinseln ohne Beimischung von Darmdrüseninseln handelt; biochemische Beziehungen scheinen hier hereinzuspielen.

4. Die Abschnürungsfalten, die immer etwas innerhalb der Inselgrenze sitzen, und der innerhalb ihres Bereichs besonders unregelmäßige Bau der Magenschleimhautinseln, lassen eine Art von Widerstreit zwischen Epithel und Stroma vermuten und legen so den Gedanken nahe, daß die ortsfremden Magenschleimhautinseln nicht autochthon entstanden sind. Es finden sich auch Bilder an den Inselgrenzen, die einen Widerstreit der Epithelarten von ortsüblichem und ortsfremdem Epithel nahelegen.
5. Seltene Befunde von bilateral-symmetrisch gelegenen Mageninseln in Meckeln (analog den Magenschleimhautinseln im oberen Ösophagus) machen es wahrscheinlich, daß bei Entstehung dieser Heterotopien neben zellbiologischen Vorgängen auch mechanische Prinzipien wirksam sind.

Anhang.

3. Meckel'sches Divertikel mit dickdarmähnlicher Schleimhaut.

Hier sei auch nebenbei die selbst im Aschoff'schen Lehrbuch wiedergegebene Behauptung gestreift, daß die das Div. auskleidende Dünndarmschleimhaut „gegen die Kuppe des Div. oder in den durch Abschnürung hervorgerufenen Cysten in andere Formationen (. . . Dickdarmschleimhaut . . .) übergehen kann". Diese Angabe fußt wahrscheinlich auf der Mitteilung von Rosthorn, der in einer Nabelfistel außer Pylorusschleimhaut und parotisähnlichen Drüsenläppchen (Pancreas aberrans?) eine eigentümliche Schleimhaut findet, die von autoritativer Seite für Dickdarm gehalten wurde. Ebenso tut auch Salzer bei einem Falle von vollkommen offenem Dottergange, außer der sicher festgestellten Magenschleimhaut, noch einer gleich benachbarten Schleimhautpartie Erwähnung, „die lebhaft an Dickdarmschleimhaut erinnert". Eine genauere Beschreibung eines solchen Befundes aber gibt nur Moses Barron bei Schilderung eines kleinen Nabelgeschwülstchens bei einem 5jährigen Knaben; er findet den Tumor, wie sonst üblich, am Stiel aus Bindegewebe bestehend, im übrigen ließen sich zwei Lagen an ihm unterscheiden, „an internal core consisting of irregular bundles of smooth muscle fibers and connective tissue and a peripheral or glandular zone about 1 millimeter in thickness strongly resembling the mucosa of the intestine".

Um nun an Barron's eigener Beschreibung zu beweisen, daß es sich nicht um Dickdarmschleimhaut, sondern nur um eine dickdarmähnliche Schleimhaut auch bei ihm gehandelt hat, soll sein mikroskopischer Befund wörtlich hierher gesetzt werden:

The surface was covered with a tall non-ciliated columnar epithelium. Villous, club-shaped masses projected from the surface. These were composed

loose connective tissue infiltrated with numerous leucocytes (eosinophiles, plasma cells, lymphocytes, and polymorphonuclears). The gland tubules, witch composed this zone, opened on the surface between the villi. The tubules were lined with a single layer of low columnar epithelium and terminated in blind extremities deep in the loose connective tissue close to the muscular layer. The cells were sharply outlined; the cytoplasm took the basic stain; the nuclei stained deeply and were situated at the bases of the cells. These cells were absent from the tips of the villi because of the ulcerative condition present. The lumina of the glands were empty. Some of the sections showed typical lymphoid follicles.

Übersetzt: Die Oberfläche (des Nabeltumors) war bedeckt mit einem hohen, nicht flimmernden Zylinderepithel. Zottige, keulenförmige Bildungen ragten über die Oberfläche vor. Diese waren zusammengesetzt aus lockerem Bindegewebe, das von zahlreichen Leukocyten infiltriert war (eosinophile, Plasmazellen, Leukocyten und Polynukleäre). Die Drüsenschläuche, die diese Zone beherrschten, öffneten sich an der Oberfläche zwischen den Zotten. Die Tubuli waren ausgekleidet von einer einfachen Lage von niedrigem Zylinderepithel und endeten mit blinden Ausläufern tief im lockeren Bindegewebe, dicht an der Muskellage. Die Zellen waren scharf begrenzt, das Plasma nahm basischen Farbton an; die Kerne färbten sich dunkel und waren an der Basis der Zellen gelegen. Diese Zellen waren durch den augenblicklichen, geschwürigen Zustand an der Spitze der Zotten abgestoßen. Die Drüsenlumina waren leer. Einige Stellen zeigen typische Lymphfollikel.

Er hebt darauf die Ähnlichkeit mit dem Darm in Epithel und Drüsen hervor und sagt, indem er auf eine seiner Figuren hinweist: „Some sections resembled very closely the structur of the appendix" (einige Stellen gleichen sehr genau der Struktur der Appendix). Das beigegebene Bild mit dem Follikel und den zahlreichen Drüsenquerschnitten könnte auch wirklich eine Appendix vortäuschen, — wenn es nicht eben ein Flachschnitt wäre. Das geben schon die Drüsenquerschnitte an, und auch die „tonguelike processes of epithelium" der umgebenden Haut auf Abb. 3 sind sicher keine zungenförmig zwischen der Mucosa des Polypen und der umgebenden Subcutis vorgetriebenen Plattenepithelsprossen, sondern nur Schrägschnitte der papillären Randleiste des umgebenden Epithels, die auch auf Abb. 2 auf Medianschnitten schon etwas höher erscheint. Ebenso würde sich auch das Fehlen der Zotten, die an der Spitze des Nabelwärzchens plump und durch mechanische Reizung keulenförmig vergrößert sichtbar sind, durch die vorliegenden Flachschnitte erklären lassen; dann mag aber auch das eine Rolle spielen, daß gerade die zottenlosen Oberflächenteile diejenigen sind, die in den grubigen Einsenkungen des Nabels der umgebenden Haut gegenüberliegen, also am meisten mechanischen Insulten ausgesetzt waren. Weiterhin beruft sich Barron zum Beweise seiner Behauptung auch gar nicht auf die starke eosinophile Infiltration im Bereiche des Schleimhautwärzchens, sondern sagt davon nur — a condition so commonly seen in the intestinal tract — (ein so häufig im Intestinaltrakt gesehener Zustand); auch bei den eigenen Fällen fand sich ja einige

Male (Fall VII, XXV und XXVI) eine starke eosinophile Infiltration des Stromas, vielleicht verursacht durch den dort (im Fall XXV und XXVI) vorgefundenen kleinen Nematoden. Aber Barron erwähnt auch nicht, daß sich außer der Eosinophilie des Stromas nicht nur Lymphfollikel, sondern überhaupt ein sehr stark lymphocytäres, interglanduläres Gewebe finden müsse, ob in den Lieberkühn'schen Krypten Paneth'sche Zellen vorhanden sind oder nicht. Doch werden nach Aschoff gerade in der Appendix sehr häufig Paneth'sche Zellen gefunden, so daß der Mangel dieser Feststellung weniger ins Gewicht fällt. Auch Lymphfollikel in der Art, wie sie Barron in seinen Bildern bringt, finden sich in Magen und Dünndarm. Nach seiner Abb. 5 sind wohl die Querschnitte seiner Lieberkühn'schen Krypten außerordentlich becherzellenreich, doch dürfte auch das ein zu schwankendes Kriterium für die Untersuchung von Dünndarm und Dickdarm sein.

Es kann somit, trotz der reichlichen Drüsenquerschnitte, trotz der Lymphfollikelbildungen und der eosinophilen Infiltration und trotz des Fehlens der Zotten an den Randpartien der Darmheterotopie, von einer sicheren Feststellung von Dickdarmschleimhaut nicht die Rede sein; denn alle diese sog. Charakteristika finden sich gelegentlich auch im Dünndarm. Man muß vielmehr, wegen der Zotten an der Spitze des Tumors, annehmen, daß es sich um einen heterotopen Dünndarmherd am Nabel handelt, dessen Oberfläche durch die langjährige (5 Jahre) mechanische Reizung z. T. besonders stark entzündlich geschwellte Zotten trägt, z. T. aber auch, besonders am Rand, gegen die umliegende Epidermis zu, eine mehr glatte Oberfläche aufweist. Man könnte höchstens von „dickdarmähnlicher Schleimhaut" sprechen. Auch in der Umgebung der Magenheterotopien von Fall XXV zeigt ja das Dünndarmepithel keine Spur von Zottenbildung. Ebenso findet Salzer sein dickdarmähnliches Epithel an der Grenze eines offenen Dotterganges gegen die umgebende Haut, also zwischen dieser und der den Dottergang auskleidenden Magenschleimhautheterotopie. Genau solche gestaltende Einflüsse müssen dann auch hier bei Fall XXII angenommen werden, um das auffällig kompakte, dickdarmähnliche Aussehen der Dünndarmschleimhaut in der unmittelbaren Umgebung der Magenheterotopie zu erklären; denn daß es sich hier unverkennbar um Ileumepithelien handelte, konnte an dem regelmäßigen Vorhandensein von Paneth'schen Zellen am Drüsengrunde sicher festgestellt werden; solche kommen zwar auch im obersten Dickdarm vor, aber doch nur vereinzelt. Ebenso mußte auch bei Fall XXIII der erst sich aufdrängende Gedanke, daß die auffallend zahlreichen und bis weit an die Oberfläche reichenden Querschnitte Lieberkühn'scher Krypten in der Spitzenauskleidung des Div. einer Dickdarmschleimhaut angehörten, fallen gelassen werden: es fanden sich nämlich nicht nur Paneth'sche Zellen überall deutlich ausgeprägt, auch der umgebende Darm weist die gleiche Besonderheit der Ober-

flächenformation auf, was dort wahrscheinlich durch postmortales Aneinanderkleben von sich berührenden Darmzotten entstanden war.

Nur Lauche bringt bei der Zusammenstellung seiner Fälle von Heterotopien des Verdauungskanals die Beschreibung eines fast mikroskopisch kleinen, hoch im Jejunum sitzenden Divertikels (Kind, 9 Monate alt), bei dem man vielleicht an Auskleidung mit Dickdarmschleimhaut denken könnte. Gegenüber einem voll ausdifferenzierten Nebenpankreas am Mesenterialansatz gelegen, führte es in schräger Richtung durch die Submucosa zur Muscularis, um dort in zwei spaltförmigen Ästen zu enden. Die drüsigen Bildungen, die von allen Seiten gegen das Div.-Lumen zu radiär angeordnet sind, liegen in einem dichten Mantel lymphatischen Gewebes, dem auch, nach dem mikroskopischen Bilde zu urteilen, eigentliche Follikelbildungen und die Muscularis mucosae völlig fehlen. Im übrigen ist die mikroskopische Beschreibung leider nicht ausführlich genug, um event. am Verhalten der Paneth'schen Zellkörnelung Dünndarm- oder Appendixschleimhaut festzustellen.

Zusammenfassung.

Es fehlt somit bis heute eine sichere Feststellung dafür, daß in M. D. oder in Resten des Duct. omphalo-mesentericus auch Dickdarmschleimhaut vorkommen könne: die bis jetzt beigebrachten, dahin gedeuteten Befunde müssen als eine besondere, vielleicht mechanisch-chemisch bedingte Modifikation von Dünndarmschleimhaut aufgefaßt werden; man könnte höchstens von dickdarmähnlicher Schleimhaut (Salzer) sprechen.

B. Meckel'sche Divertikel mit ortsfremder Drüsenbildung.

(Meckel'sches Divertikel mit Pankreaskeimen.)

Daß Pankreasgewebe nicht nur an der typischen Stelle vorkommt, sondern auch sonst im Magen-Darmtraktus verstreut, das weiß man seit Klob's (1859) und Zenker's (1861) ersten Veröffentlichungen. Seither sind ungefähr 100 Fälle von Pancreas aberrans beschrieben worden: Man fand es häufig im Magen (Klob, Wagner, Gegenbauer, Weichselbaum, Glinski, Schridde u. A.), ja es mag wohl kaum einen Pathologen geben, der bei aufmerksamer Sektion nicht mindestens einmal im Jahre in der Pylorusgegend des Magens kleine Tumörchen findet, die sich dann als Pankreaskeim entpuppen. Insbesondere ist es aber die Gegend des Duodenums und Jejunums, in der sich das Pancreas divisum oder inferior sive minor vorzüglich lokalisiert (Klob, Zenker, Wagner, Merkel, Scagliosi, Cagnetto, Hansemann, Tschiknawerow, Versé u. A.), ohne sich aber dort so häufig zu zeigen, wie es im Ileum und in den Meckel'schen Div. aufzutreten scheint (Zenker, Carbone, Quensel, Holzweissig (Ileum) — Zenker, Deetz, Quensel, Neumann, Hulst,

E. Albrecht, Brunner, Merkel, Schirmer, Albrecht und Arzt, Koch, Thelemann, Fanconi, Cullen u. A. (Meckel'sches Div.)). Auch unmittelbar (10 cm) über der Ileocöcalklappe (Reitmann), in der Nabelgegend (Wright) und selbst im Mesenterium ist es in seltenen Fällen (Thorel, Saltykow) gefunden worden.

Über die relative Häufigkeit seines Sitzes hatte man früher die Meinung (Hulst), daß es vom Magen oder Duodenum ab gegen den unteren Dünndarm zu immer seltener werde, während neuere Autoren (Holzweissig, 1923) neben dem Duodenum wieder dem unteren Ileum die Bedeutung eines besonderen Prädilektionssitzes zuschreiben. In Wirklichkeit dürfte es aber sehr schwer feststellbar sein, an welchen Stellen des Darms das Pancreas aberrans sich am häufigsten lokalisiert; die Literatur kann da nicht als Behelfsmittel dienen, weil nicht an allen Leichen Sektionen vorgenommen werden, weil auch keineswegs alle hierher gehörigen Fälle veröffentlicht zu werden pflegen. Wenn man aber bedenkt, daß man selbst im Laufe der Jahre, also bei Tausenden von Sektionen, wohl einige Pankreasknoten im Magen oder im Dünndarm gefunden hat[1]), daß aber andererseits Koch in 50 Fällen von M. D. 2 Pankreaskeime fand, und daß im folgenden aus einem Material von 30 nicht etwa ausgesuchten Meckeln sogar 3 Fälle von Pancreas aberrans beschrieben werden können — was immerhin einem Vorkommen in 4—10 % aller Meckelfälle entspräche —: so scheint die Behauptung nicht allzu gewagt, daß versprengte Pankreaskeime sich mit Vorliebe in M. D. lokalisieren und hier wiederum besonders an der Spitze[2]). Diese eine Tatsache steht in inniger Beziehung zu der Frage, die schon Neumann und Nauwerck angeregt haben, die dann von Albrecht und Arzt, Hansemann u. A. in positivem Sinne entschieden wurde: Ob nämlich dieser Lieblingssitz der Pankreaskeime nicht vielleicht dadurch bedingt sei, daß die oft sehr großen Knoten selbst durch Dehnung die Bildung eines Div. verursachen. Auf diesen Gesichtspunkt soll weiter unten noch näher eingegangen werden. Dort wird dann auch die Ansicht von Nauwerck, Holzweissig und Lauche, die sich die Pankreasdiv. aus den Ausführungsgangsystemen der Pankreaskeime entstanden denken, des näheren besprochen.

---

[1]) Askanazy beschreibt 8 Fälle im Magen, Thorel 3 im Magen, 3 im Darm, Scagliosi 10 Nebenpankreaskeime im Duodenum, Lauche 8 im Magen, Saltykow 6 im Duodenum.

[2]) Man darf dabei freilich nicht so rechnen: da im Durchschnitt auf 50 Sektionen ein M. D. trifft, so kommt auf 500—1250 Sektionen ein Pankreaskeim im Meckel. Dann müßte die Entscheidung zugunsten der Darmpankreaskeime ausfallen. Nun ist aber der Darmanhang eine Bildung für sich, die gewöhnlich ganz schwindet; darum darf wohl die Zahl der ortsfremden Gewebsinseln und auch die der Pankreaskeime direkt zur Zahl der M. D. in Beziehung gesetzt werden.

Es möchte nun fast überflüssig erscheinen, von den hier mitzuteilenden Fällen noch eine ausführliche mikroskopische Beschreibung zu bringen. Haben doch die meisten Autoren schon in aller Genauigkeit von dem bald submucösen (Carbone, Brunner, Thorel, Scagliosi u. A.), bald subserösen (Zenker, Neumann, Nauwerck u. A.) Sitz der Bildungen berichtet, häufig aber auch die intramurale Lagerung (Glinski, Thorel, von Heinrich, Hulst, Mathias u. A.) besonders betont. Auch in der Art des Drüsenbaues wurden schon verschiedene Typen unterschieden: solche, die in Drüsen und Inseln ganz dem normalen Pankreas gleichen (Albrecht und Arzt, Holzweissig, Lauche u. A.), und solche, die nur aus adenomartig gewucherten Ausführungsgängen bestehen und von reichlich glatter Muskulatur durchsetzt sind (Adenomyome des Duodenum — Salvioli, 1876; Myadenome des Jejunums — Carbone, 1889; des Magens — Cohen, 1899; und des Ileums — Trappe, 1907 usw.); für diese wurde durch die Untersuchungen Saltykow's, der zum ersten Male Langerhans'sche Zellinseln in solchen Adenomen fand, der Beweis erbracht, daß es sich um „nichts anderes, als atypisch entwickelte Pankreaskeime" handle. Aber auch in drüsenreichen Pankreaskeimen wurden oft die Langerhans'schen Inseln völlig vermißt[1]) (von Heinrich, Thorel, Letulle, Bize u. A.), selbst die zentroacinären Zellen und die Schaltstücke können fehlen und brauchen daher für die Diagnose Pancreas aberrans nicht als Kriterium gefordert zu werden (von Heinrich); solche Bilder versteht Ribbert unter seiner „Rückbildung" oder mangelhaften Ausbildung von Pankreasgewebe, doch ist auch die von von Heinrich vorgeschlagene Einteilung des Nebenpankreas in solche von typischem Bau, solche ohne Langerhans'sche Inseln und endlich solche, denen die Inseln, die Schaltstücke und die zentroacinären Zellen fehlen, dadurch überholt, daß auch die Adenomyome des Darmes — gleichviel, ob sie Langerhans'sche Inseln zeigen oder nicht — zur Gruppe des Pancreas aberrans gerechnet werden. Lauche verbindet in neuester Zeit (1924) alle diese Formen unter dem Gesichtspunkt der vollkommenen oder unvollkommenen Ausdifferenzierung. Auch darauf, wie auf Lauche's Begriff der „milieubedingten Differenzierung": daß nämlich heterotope Keime sich in Darmnähe darmähnlich und in den tieferen Schichten pankreasähnlich differenzieren, soll weiter unten noch zurückgekommen werden.

---

[1]) Frühere Autoren machen über Vorhandensein oder Fehlen der Langerhans'schen Zellinseln überhaupt noch keine Angaben (Klob, Zenker, Nauwerck u. a.), so daß über das Vorherrschen der einen oder anderen Form keine bündigen Zusammenstellungen möglich sind. Auch ist der Feststellung: Fehlen der Pankreasinseln, wenn keine Serienschnitte angelegt wurden, keine besondere Bedeutung beizumessen. Die neuen Untersuchungen Herxheimer's und Seyfarth's scheinen darzutun, daß in ein und demselben Pankreas inselhaltige und inselfreie Perioden wechseln können.

Die Frage freilich, die manchen Autoren (Neumann, Nauwerck, Albrecht und Arzt) eine der grundlegenden war, ob nämlich das Div. mit dem Pankreaskeim ein echtes, d. h. Meckel'sches, oder nur ein Pankreasdiv., d. h. durch Dehnung entstandenes sei — dieses Problem kann bei den eigenen Fällen nach den Ausführungen in Abschnitt I kurz übergangen werden: Die Beobachtungen des Muskelverlaufs im Div. erlauben da ganz bündigen Schluß, daß es sich in allen drei Fällen, nach Sitz oder Wandgestaltung, um ein angeborenes Div., ein echtes Meckel, handelt.

1. Meckel mit Pankreasbildung allein.

Der erste der drei eigenen Fälle bietet das Bild einer reinen Pankreasversprengung ohne jede Beimischung von Duodenal- oder Magenepithelformationen.

Fall XXVI. Sekt.-Nr. 399/22, Schwabing: Mann. 77 Jahre.

Klinisch: Stauungsbronchitis mit bronchopneumonischen Herden. Sklerodermie.

Sektionsdiagnose: Periphere Atherosklerose — Myodegeneratio cordis (Herzschwielen). Schrumpfnieren. Linke Beckenniere. Lungenemphysem. — Pachymeningitis haemorrhagica interna. Cholelithiasis. Prostatahypertrophie mäßigen Grades. — Synechie des Hodensackes links. Kyphose. Spondylitis deformans. Osteoporose. Decubitus.

Meckel'sches Divertikel. Spindelförmige Duodenalerweiterung im Horizontalteil. Divertikel der Vorderwand im absteigenden Duodenum.

Auszug aus Bericht: Foramen ovale geschlossen — freier Rand der Pulmonalklappen mit abnormer Fensterung. — Die Aortenklappen zeigen ebenfalls abnorme Fensterung; ebenso links abnorme Sehnenfäden. — Doppeltes Nierenbecken bei Beckenniere links. Übriger Befund ohne Belang. Über den Sitz des Div. ist im Bericht nichts vermerkt.

Makr.: Am rechten seitlichen Umfang des Darmes sitzt, spitzwinklig kranialwärts geneigt, ein $2^1/_2$ cm langes, 1 cm dickes Div., dessen Ende kugelig kolbig aufgetrieben ist. Ein schmales, mehr als Fettleiste erscheinendes Mesenteriolum zieht in dem Winkel zwischen Darm und Div. bis fast zu dessen Kuppe. Auf dieser Seite fühlt man in der Divertikelspitze auch eine tumorartige Verdickung von 12—13 mm Durchmesser. Auf der gegenüberliegenden Seite ist die Divertikelspitze etwas stärker aufgetrieben und trägt zudem noch zwei pfefferkorngroße, warzige Ausbuchtungen mit sehr dünner Wandung.

Diese Schleimhautausstülpungen sitzen schräg gegenüber der 6 mm starken, weißlichen Wandverdickung, die auch die Derbheit der Stelle bedingt; sie hat die Form einer flachen, soliden Kugelkalotte, also ungefähr runde Gestalt, und läuft nach den Seiten flach zu; ihre Innenseite zeigt nur geringe Unebenheiten.

Der darmnahe Anteil des Div. läuft noch etwa 2 cm weit als ein selbständiger Kanal fast parallel neben dem Darm her, bis die gemeinsame Zwischenwand, die aus sämtlichen Schichten des Div. wie auch der Darm-

wand zu bestehen scheint, mit einigen höheren Schleimhaut-Submucosafalten endigt. Die Scheidewand erstreckt sich auch noch weiter distalwärts, als sich von außen an der seitlichen Einkerbung erkennen ließ, die sich an der Zusammenmündung von Darm und Div., entsprechend der Fortsetzung des Ansatzwinkels, findet.

Mikr.: Die Schleimhaut des Div., die ohne merkliche Grenze in die des Darms übergeht, zeigt im wesentlichen hohe, schlanke, oder auch dickere, epithellose Zotten. Sie erheben sich nicht höher, sind aber oft schmäler als die des Darms und stehen spärlicher; desgl. sind auch im Div. durchweg die LIEBERKÜHN'schen Krypten durch mehr interglanduläres Gewebe getrennt als im Darm, sind auch kürzer und weiter. Überall zeigen sie deutliche PANETH'sche Körnelung. Das Stroma selbst ist zellreich, auch rundzellig und auffallend stark eosinophil infiltriert.

Die kräftige, lockere, auch besonders gefäßreiche Submucosa erhebt sich sowohl im umliegenden Darm, wie im Div. in Falten, die im Div. nur wenig höher sind als dort; doch sind die Falten im Div. zarter, das Bindegewebsstroma ist schmäler, die Muscularis mucosae aber kräftiger entwickelt. Die mächtigen Polster der Ringmuskulatur des Darms biegen am oberen Winkel der Divertikelursprungsstelle in die Divertikelmuskulatur um, indem sie im Bereiche der Knickungsfalte mit einem langen, spitzwinkligen Muskelkeil endigen.

In den median gelegenen Schnitten hängen Darm- und Divertikelwand ungefähr 3 cm weit zusammen (schematische Abb. 3 Taf. IV); seitlich werden die beiden Wandungen z. T. nur durch Fett-Bindegewebe zusammengehalten; doch verlaufen hier auch wechselnd starke Muskelbündel. Die vollkommen verlöteten Wandabschnitte, die über 1 cm weit ein gemeinsames Muskelzentrum zeigen, lassen doch noch inmitten kräftiger Ringmuskulatur eine schmale Schicht längsverlaufender Fasern erkennen. Diese Muskelplatte ist wiederum — wie schon in den letzten Fällen des Abschnittes I — durch ein 1—2 mm dickes Gefäß- und Bindegewebspolster in ihrer Mitte unterbrochen, während seitlich die ganze Muskelplatte einheitlich in die Darm- und Divertikelringmuskelschichten übergeht. Der freie Rand der Scheidewand endlich, der kaudal gerichtet ist, hat seine Grundlage in einer kräftigen, querverlaufenden Muskelspange. — Die Muskulatur ist im ganzen kräftig, der der Darmwand zum mindesten an Stärke ebenbürtig; an der Spitze des Div., wo die bauchige Auftreibung beginnt, verdünnt sich die Muskellage um ein Geringes. Zugleich schwindet auch die mächtige, innere Ringmuskelschicht, indem sie in eine dünnere, meridional, d. h. längsverlaufende [1]) Muskellage übergeht. Dafür schiebt sich weiter nach der Spitze zu eine Rinkmuskelschicht zwischen die beiden Hauptmuskellager ein, die äußere Längsmuskelschicht nimmt mehr schrägen Verlauf an und von außen legen sich ihre mehr querverlaufende Züge an, bis dann im Bereiche der äußersten Divertikelkuppe die äußerste Muskelschicht von einer querverlaufenden, kräftigen Lage glatter Muskelbündel gebildet wird, der sich nach innen zu eine ebensostarke, längsgerichtete anschließt. Dabei sind gerade im Gebiete der erweiterten Kuppe die Muskelzellen der inneren Schicht ganz ausgeprägt hypertrophisch und zeigen dementsprechend eine mehr oder minder starke, fein- bis grobkörnige, bräunlichgraue Pigmentansammlung in den Zelleibern. Diese Alterspigmentierung ist in der äußeren Muskelschicht nicht so deutlich. Im Bereiche der Darmmuskulatur ist die Pigmentierung nur spärlich und unregelmäßig vorhanden.

[1]) längs = parallel der Darmrichtung.

An der Stelle der derbverdickten, tumorähnlichen Platte neben der Divertikelspitze bieten die Verhältnisse der Muskulatur ein vollkommen anderes Bild. Zwar sind auch hier die Muskelfasern noch hypertrophisch und z. T. stark braungrau gekörnt, aber die Lagerung derselben ist durch einen eingelagerten Pankreaskeim ganz in Unordnung gebracht (Abb. 9).

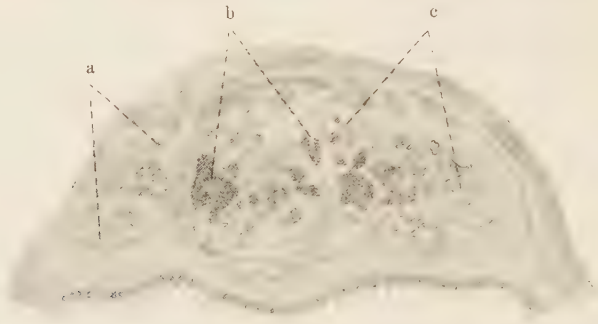

Abb. 9.

Fall XXVI, Pankreaskeim der Taf. IV Abb. 3 in stärkerer Vergrößerung. a) Divertikelmuskulatur, vom Keim z. T. auseinandergesprengt. b) Wohlausgebildete, größere und kleinere Drüsenläppchen. c) Ausführungsgangsysteme. Man beachte die vorwiegend randständige Lagerung der Ausführungsgänge. (Vergrößerung ca. $9^1/_2$ fach.)

Das Pankreas selbst, das die auch schon makroskopisch geschilderte Tumorplatte bildet, besteht aus einigen wenigen [1]) größeren und kleineren Drüsenläppchen, die durch breite Streifen Zwischengewebes voneinander getrennt sind; zum Teil hängen die Läppchen auch miteinander zusammen; sie bestehen aus den rundlichen und länglichen, sich kräftig färbenden, serösen Drüschen mit randständigem, dunklem Kern und meist großer, rötlich zymogen-gekörnter Innenzone; auch zentroacinäre Zellen und kurze und längere Schaltstücke sind deutlich zu sehen, wenn auch stellenweise der Zellverband etwas gelockert ist. Es fällt nur auf, daß die Größe der einzelnen Acini sehr verschieden ist, die einen oft doppelt so groß als die anderen; ebenso ist auch die Färbung derselben sehr different: die einen mit zentralem Kern rötlichblau, dunkel, andere wieder mit randständigem Kern und starker, zentraler, rötlicher Zymogenkörnelung. Vereinzelte kleine Acini liegen auch neben Ausführungsgangsgruppen im Stroma. Diese, wie manche am Rande der Drüsenläppchen liegenden Acini, sehen wie von kräftigem Bindegewebsstroma zusammengepreßt aus (s. Abb. 10), indem Zelle und Kern kleiner und dunkler gefärbt erscheinen. Andere Läppchen wieder haben mehr embryonalen Typus, die Acini sind noch länglich, durch vermehrtes Stroma auseinandergedrängt.

Am Rande der einzelnen Läppchen, aber noch innerhalb der Bindegewebskapsel, finden sich dann auch einzeln oder in Gruppen liegende Ausführungsgänge mit kubischem, meist aber zylindrischem, hellem Epithel und deutlichem Lumen; manche dieser Gänge liegen auch inmitten kleinerer Drüsenläppchen. Sehr spärlich und klein sind die LANGERHANS'schen Zell-

[1]) Auf einem Medianschnitt durch den Pankreaskeim werden zwei größere, ungefähr einem normalen Pankreasläppchen entsprechende, und 15 kleine und kleinste Drüsenläppchen gezählt.

inseln; sie sind an ihrer helleren, leicht rötlichen Tönung, an dem Kapillargerüst zwischen den Zellsträngen einwandfrei zu erkennen, auch die bei SOBOTTA für sie als charakteristisch bezeichneten Zellen mit wesentlich vergrößertem Kern (er hat fast den doppelten Durchmesser eines Drüschenzellkerns) und schmalem, fast unsichtbarem Protoplasma können meist festgestellt werden. Manchmal scheint es, daß die Zellen der Inseln im Schwund begriffen wären, wenigstens tritt bei einigen das Kapillarnetz wesentlich stärker hervor, und die großen Zellkerne fehlen ganz [1]). — Genau so, wie oben bei den Drüschen geschildert, liegen nun auch solche „intertubuläre Zellhaufen" im Stroma, aber nicht wie jene eng an Ausführungsgangsgruppen angeschmiegt, sondern frei, und z. T. fast wie komprimiert, im Stroma (s. Abb. 11); auch sie haben blasses, lila gefärbtes Protoplasma, die Kerne sind klein, rund, dunkel; ebensowenig fehlen in ihnen die Makrocyten und die üblichen Gefäßlücken zwischen den Zellsträngen. So spärlich nun solche Inseln in den Drüsenläppchen selbst gefunden werden konnten, so zahlreich findet man sie im Stroma der Peripherie des Keimes und zwar besonders an seiner gegen die Serosa zu gelegenen Seite; einer solchen Stelle ist auch Abb. 11 entnommen.

Abb. 10.

Stelle aus dem gleichen Divertikel wie Abb. 9. Im Muskel-Bindegewebsstroma liegen: a) erweiterte Ausführungsgänge. b) Pankreasläppchen, die durch (c) Schaltstücke in Verbindung stehen mit d) von den Läppchen etwas abgedrängten, kleinen Acini, wie sie auch unmittelbar neben den Läppchen zu sehen sind. (Zeiß Obj. A, Okul. 5, Tub.-Länge 150.)

Auf allen anderen Seiten ist der ganze Keim umgeben von einer größeren Anzahl von Ausführungsgangsquerschnitten, die, ebenfalls in läppchenförmigen Gruppen gelagert, entweder enges oder weites Lumen zeigen, bald vielbuchtig erweitert oder unregelmäßig rund auf dem Querschnitt erscheinen. Ihre Epithelauskleidung wechselt ebenfalls sehr, bald ist sie kubisch bis flach,

[1]) Methylgrün-Pyroninfärbung, bei der die LANGERHANS'schen Zellinseln besonders schön heraustreten sollen, konnte nicht gemacht werden, da die geeignete Härtung in ORTH, HELLY usw. fehlte. Auch starke Nachchromierung ermöglichte keine gute Färbung mehr.

bald hochzylindrisch mit hellem, blassem Epithel und basalem Kern; meist ist das Lumen leer, oder es enthält etwas grobkörnig-schollige, blaßrot gefärbte Massen; nirgends aber ist ein Lumen durch Inhalt voll erfüllt oder rein cystisch erweitert.

In einem weiteren Ausführungsganglumen sitzt auch ein wurmförmiger Darmparasit, der von zoologischer Seite für zugehörig zu den Nematoden gehalten wurde. Er ist wohl mit Ursache der starken eosinophilen Infiltration der Divertikelwand.

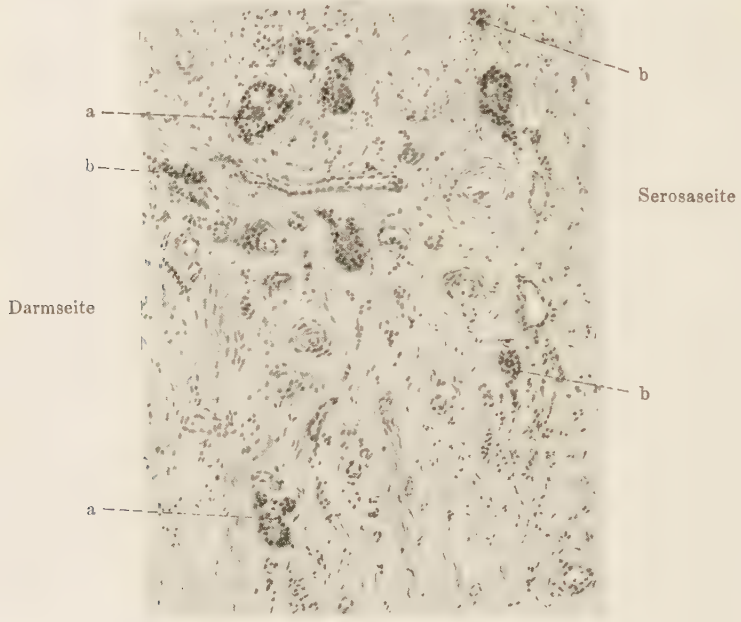

Abb. 11.

Gleiches Divertikel wie Abb. 9, 10 u. Taf. IV Abb. 3. Stelle aus dem Serosarand des Pankreaskeims: a) Voll entwickelte, aber durch das umgebende Stroma z. T. deformierte, isolierte Pankreaszellinseln. b) Pankreaszellinseln, deren Entwicklung durch das Stroma gehemmt erscheint. Man beachte die z. T. in der Nähe der Zellinseln sichtbaren Züge glatter Muskulatur. (Vergrößerung wie Abb. 10.)

Von den Ausführungsgangsbildungen liegen zumeist mehrere (auf den Schnitten rundlich erscheinende) in einer Gruppe zusammen, die größeren, weiteren sind für sich in massigerem Stroma eingeschlossen und haben nur manchmal einige ganz enge Sprossen noch neben sich liegen. Diese kleinen Querschnitte liegen jenen großen im Stromahohlraum dicht an, kaum durch Bindegewebe getrennt, so daß es den Eindruck macht, als hätten sie sich eben erst abgetrennt.

Ungefähr in der Mitte des Pankreasherdes senkt sich der Mucosaüberzug, dessen Zotten hier dick und kurz, und dessen äußeres, zellreiches Zwischengewebe breiter und massiger ist, etwas trichterförmig in die Submucosa ein; hier ist dann die Dünndarmmucosa ersetzt durch das hochzylindrische Ausführungsgangepithel ohne Becherzellen, Krypten oder Zotten. Dafür aber bildet es, genau wie die Pankreasausführungsgänge, mitten im versprengten Keim selbst, cystenartige Buchten und Verzweigungen. Diese

Mündungskanäle, die genau den gleichen Inhalt zeigen wie die des Pankreaskeimes, scheinen mehr oder minder senkrecht zum Divertikellumen orientiert und münden zu mehreren in den eben erwähnten Mucosatrichter. Die Grenze der beiden Epithelarten ist, soweit sie erhalten, eine scharfe.

Diese Pankreasinsel unterbricht die Lagerung der Divertikelmuskulatur vollkommen; die äußeren Längslagen gehen, den Keim zum Teil noch serosawärts umscheidend, ununterbrochen weiter (Abb. 9), aber die inneren Lagen splittern sich, nachdem sie auf der darmnahen Seite der Insel erst durch ein durchtretendes Gefäßbündel vollkommen unterbrochen schienen, im Stroma des Pankreaskeims auf. Ziemlich breites Bindegewebsnetz trennt die einzelnen Ausführungsgang- und Drüsenläppchensysteme, und in diese Bindegewebslager ziehen, ganz wirr und ohne eine erkennbare Ordnung gelagert, die derben Muskelzüge der Darmmuscularis (s. Abb. 9); sie sind an ihren straffen, festgeschlossenen Bündeln erkennbar, die wohl von Bindegewebe umscheidet, aber kaum Bindegewebe zwischen ihren einzelnen Fasern haben. Daneben scheint aber noch ein zweites Muskelsystem zu bestehen, das entweder in zarten Strängen durch das Stroma läuft, die verstreut liegenden Zellinseln berührend, und das in besonders auffälliger, konzentrischer, wenn auch nicht überall gleichstarker Schicht die Ausführungsgangsysteme umgibt (s. Abb. 9 und 10); es unterscheidet sich von den kräftigeren Zügen der Darmmuskulatur ferner dadurch, daß in seinen Strängen jede einzelne Muskelzelle von einer Bindegewebsmaschine umschlossen scheint, und die Muskelzellen auch viel weiter auseinander liegen; dann bilden sie keine so geschlossenen Gewebspartien, sondern zerfasern sich mehr unscharf in der Umgebung.

Zwischen Pankreaskeim und Divertikelmucosa ist das submucöse Divertikelstroma von stark entzündlicher Infiltration durchsetzt.

Zusammenfassung: Bei einem 77jährigen, an Myodegeneratio bei Schrumpfniere gestorbenen Manne ist in einem scharf kranialwärts verzogenen, am rechten Darmumfang sitzenden Div., unmittelbar neben der Spitze, gegenüber zwei kleinen Mucosahernien, ein Pankreaskeim zu finden. Er durchsetzt die mächtig vermehrte Divertikelmuskulatur und besteht aus einigen, wohl ausgebildeten, kleinen Drüsenläppchen, die zentral im Herde liegen. Diese sind an den Seiten und gegen die Mucosa zu von erweiterten und adenomatös gewucherten Ausführungsgangsystemen umgeben, die zu mehreren in das Div. münden und deren jüngste Seitensprossen nicht etwa in das umgebende Stroma vorgeschoben sind, sondern in ein und derselben Stromahülle mit ihnen liegen, so daß sie diese eher von dem Stroma abzudrängen scheinen. Ebenso scheinen auch die Drüsenläppchen selbst in der Peripherie in Widerstreit mit dem Stroma zu stehen; wenigstens liegen manche Acini, von ihren Läppchen abgedrängt, im Stroma, manche Läppchen bestehen überhaupt nur aus wenigen, eng zusammengepreßten Acini. Die gleichen Erscheinungen zeigen auch Langerhans'sche Zellinseln, die bald größer und fast normal entwickelt, bald klein und wie vom Stroma zusammengepreßt, den Keim hauptsächlich gegen die Serosa zu abgrenzen, während sie in den Drüsenläppchen nur spärlich vorhanden sind. — Die Ausführungsgangsadenome sind zudem meist von dichtem, konzentrisch angeordnetem

Muskelmantel umgeben, der sich auch durch seinen Gehalt an kollagenen Fasern von den mächtigeren Bündeln der das Stroma durchkreuzenden Divertikelmuskulatur unterscheiden läßt.

In diesem Falle liegt also ein Pankreaskeim vor, der eine Kombination dreier Wuchstypen des Pancreas aberrans zugleich darstellt: In den zentralen Teilen gut ausdifferenziertes Pankreas, das allerdings etwas den embryonalen Typus zeigt, oder, wie schon Thorel und Lauche sagen, „an den Bau mancher Mammatumoren erinnert“: an den Schmalseiten und auf der Mucosaseite ist der Keim umgeben von Adenomyombildungen nach Art der von Carbone (Fall III), Quensel (Fall V), Runkel-Marchand (Fall IV und V), Trappe (Fall III) geschilderten; gegen die Serosaseite zu ist er abgegrenzt durch eine Zone von nur aus Pankreaszellinseln bestehenden Einlagerungen. Die Ausführungsgänge münden zudem ohne den Darmdrüsentypus angenommen zu haben, mit scharfer Grenze in die Dünndarmschleimhaut des Div. Dies sei wegen der späteren Auseinandersetzung mit Lauche's Lehre von der „milieu“-bedingten Differenzierung ganz besonders betont. Ebenso sei auch erst, im Zusammenhang mit den beiden anderen, eigenen Fällen von Pankreaskeim, auf die Erscheinungen eingegangen, die von den Autoren bald als „Rückbildung“ oder „mangelhafte Entwicklung“ (Ribbert), bald auch wieder als Wucherung und Adenombildung (Carbone-Trappe) oder als mangelhafte oder unvollständige Differenzierung eines Pankreaskeims (Lauche) bezeichnet werden.

2. Meckel mit Pankreasbildung und Magenschleimhaut.

Fall XXVII: Sekt.-Nr. 278 22, Schwabing: Mädchen, 27 Jahre. Klinisch: Lungen-, Bauch-, Kehlkopftuberkulose.

Sektionsdiagnose: Cavernöse Lungentuberkulose im l. und r. O.-L. Subakute, acinös-nodöse Tuberkulose der übrigen Lungenlappen. Pleuraadhäsionen. — Tuberkulöse Kehlkopf- und Trachealgeschwüre. — Tuberkulöse Geschwüre des Duodenums, des Dünn- und Dickdarms.

Stauungsfettleber. — Thrombose der r. Femoralvene. Anasarka des rechten Beins.

Entwicklungsstörungen: Meckel'sches Div. — Vagina septa, Uterus bicornis. Offenes Foramen ovale. Unvollständige Trennung des r. O.-L. und M.-L.

Auszug aus Bericht: 58 mm über der Bauhini'schen Klappe sitzt, distal gebogen, ein doppeltdaumendickes, mit fettreichem Mesenteriolum versehenes Div.

Die Vagina ist eng. Am rechten vorderen Umfang des Scheidengewölbes ist von der Vagina aus ein für einen Bleistift durchgängiges Loch sichtbar, durch das man in einen mehrere Zentimeter langen Divertikelhohlraum kommt, der dem oberen Scheidenende parallel verläuft. Der Uterus ist virginell; er zeigt am Fundus zwei gleichgroße, sich fast knotenförmig absetzende Teile. In der Nähe des Divertikelloches zeigt die Scheide kleine

Perforationen, die übrige Schleimhaut ist unverändert. Der Uterus ist von diesen Öffnungen aus nicht zu sondieren. Dagegen gelangt man vom Div. in den rechten Uterusfundus, während der linke von ihm aus nicht zu sondieren ist. Beim Aufschneiden der Scheide findet man die obere Hälfte durch eine hymenartige Membran verschlossen, die nur in der Mitte die schon oben beschriebene Öffnung hat. Der nicht sondierbare linke Uterusfundus entpuppt sich als eine myomartige Muskelverdickung, die im linken Winkel des Fundus sitzend, den linken Tubenwinkel verengt und verlängert.

. . . Das Foramen ovale ist für eine Sonde gut durchgängig.

Makr.: Am linken Umfang des Darmes sitzt ein kolbiges, 5,5 cm langes Div., dessen Ursprung 2 cm Durchmesser hat: es erweitert sich aber gurkenförmig bis auf ca. 2,7 cm, indem es zugleich in leichtem Bogen kaudalwärts gekrümmt ist. Dagegen ist es nur am kranialen Umfang gegen die Darmwand in einem rechtwinkligen Knick abgesetzt; die Ringfalten bilden hier einen dickeren Faltenwulst; auf der Gegenseite aber gehen Darm- und Divertikelwand in einem Bogen unscharf ineinander über. Nahe der Biegungsinnenseite zieht auf der Serosa ein schmales, spitzenwärts breiter werdendes Fettband vom Mesenterium bis fast zur Spitze. Die Divertikelwand ist im ganzen verdickt und steif, die Serosa zum größten Teil von fleckweise angeordneten, weißlichen Knötchen übersät; ebenso die Schleimhautseite von schmalen, durch tuberkulöse Infiltration versteiften Geschwüren.

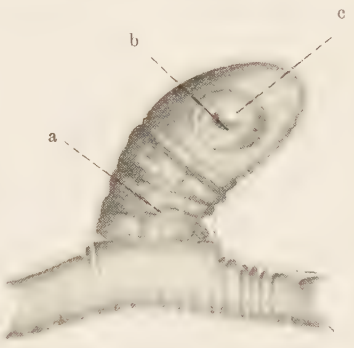

Abb. 12.

Fall XXVII, Schwabing: Mädchen, 27 Jahre. Divertikel in Darmrichtung halbiert, kaudalwärts gekrümmt, aber auf der kranialen Seite mit deutlichem Knick ansetzend. a) Ringförmige tuberkulöse Geschwüre am Eingang. b) Kraterförmige Magenschleimhautinsel nahe der Spitze mit c) durch einen Pankreaskeim verdicktem Inselrand. (Zwei Drittel der natürl. Größe.)

Fast dem Ende des Mesenteriolumfettstreifens auf der Außenseite entsprechend, sitzt auf der Schleimhautseite, nahe der Spitze, eine flachgewölbte, feinhöckrige, ziemlich derbe Schleimhautverdickung von gelblichweißer Farbe; sie ist oval, 1,4—1,8 cm messend und 0,7 cm dick, setzt sich scharf von der Umgebung ab. In der Mitte ist sie muldenförmig eingesunken und von Schleim bedeckt (s. Abb. 12). Diese tumorartige Bildung unterscheidet sich scharf von den zahlreichen, zirkulären, tuberkulösen Geschwüren.

Es fällt hier schon makroskopisch auf, daß wiederum die kraniale Divertikelseite mit einem scharfen Knick in den Darm übergeht. Andererseits aber ist das Div. durch das halbkaudalwärts verlaufende Mesenteriolum nach dieser Seite umgebogen; diese letztere, nach der zu die nahe der Spitze sitzende ovale Schleimhautgeschwulst verschoben ist, erscheint als die weniger gedehnte, während die gegenüberliegende Seite fast callottenartig gewölbt ist (s. Abb. 12). Die Spitze selbst scheint noch gedehntere, dünnere Wandung zu haben, so daß schon makroskopisch der Gedanke auftaucht, daß der Sitz des tumorartigen Gebildes, das sich so nahe der Spitze, fast am Ende der ungedehnten Divertikelseite findet, eigentlich der wahren Divertikelspitze entspricht, die nur durch die besonders einseitige Art der Dehnung etwas verschoben erscheint.

Mikr.: Von den tuberkulösen, fast die ganze Wand durchsetzenden Veränderungen sei hier abgesehen. Die Entzündungen, wie auch die Tuberkelknötchenbildungen, scheinen auf der Mesenteriolumseite ausgeprägter zu sein, als auf der gegenüberliegenden. Die Ephitheloidtuberkel sind dabei ohne Riesenzellen. Sonst entsprechen Anlage und Stärke der Muskulatur ganz dem vermuteten Dehnungszustand; die Divertikelserosa ist reicher an elastischem Material als die des Darmes. An der scheinbaren Spitze sind die gedehnten Muskellagen zum Teil noch ganz so angeordnet, wie im Schaftteil, d. h. also: die Ringmuskellage innen. Erst gegen die ungedehnte Seite zu verschoben, findet sich die für die Kuppenbildung typische Muskellagerung, nämlich: die Ersetzung der Ringlagen durch schrägverlaufende Bündel, die äußeren Schichten senkrecht zur Darmachse verlaufend, die ganze Muskulatur in mehrfachen dünnen Lagen verflochten.

Es muß sich also hier um einen erst ganz kurz dauernden Dehnungszustand der Divertikelwandung handeln.

Die Schleimhaut selbst macht in ihrem Bau auf den ersten Blick ganz den Eindruck der Dickdarmschleimhaut, die LIEBERKÜHN'schen Drüsen auffallend lang, im Querschnitt unregelmäßig, bald weiter, bald enger; zum Teil sind sie dadurch charakterisiert, daß die Drüsenlumina gegen den Divertikelhohlraum zu durch das Sichaneinanderlegen des Epithels benachbarter, besonders dicker Zoten verlängert zu werden scheinen. Die Epithelien erzeugen da Querschnittsbilder, die ganz an die Konturen sprossender Hefezellen erinnern. Nur an dem Vorhandensein PANETH'scher, sich mit Chromotrop tiefscharlachrot färbender Zellen am Drüsengrunde, an der Andeutung von Zottenbildung an der Oberfläche und an der ebenso beschaffenen Schleimhaut des umliegenden Darmes kann die Identität mit Dünndarmschleimhaut festgestellt werden.

Das merkwürdige, dickdarmähnliche Aussehen der Schleimhaut scheint dadurch entstanden, daß die stark rundzellig und auch leukocytär infiltrierten Zotten, die auch an Volumen mächtig zunahmen, sich aneinanderlegten und verklebten.

Die ovale, tumorartige Verdickung der Divertikelspitze entpuppt sich als eine große, dicke Magenschleimhautinsel, unter der, an ihrem distalen Ende liegend, ein versprengter Pankreaskeim sitzt. Durch diese Einlagerung wird der distale Wulst des Inselkraters etwas verbreitert und erhöht (s. Abb. 12).

Die Pankreasinsel, ein flacher Meniskus von 6 – 7 mm Durchmesser und 2,5 mm Dicke, besteht zum größten Teil aus Drüsenläppchen, die durch ein bald dickeres, bald zarteres Maschenwerk von Bindegewebe zusammengehalten werden. Die zum Spitzenabschluß verflochtene Muskulatur zieht in einigen kräftigen, sich mit VAN GIESON auffallend hell färbenden Muskelsträngen mitten durch die Drüsenläppchen hindurch.

Diese selbst sind umgeben von Gruppen von Ausführungsgangssystemen, die in der Mehrzahl nach außen gegen die umgebende Divertikelmuscularis gelegen sind; sie enthalten z. T. eng aneinanderliegende, rundliche Gangbildungen mit hohem, basal gekernten Zylinderepithel und engem Lumen, die zusammengehalten werden durch mehr oder minder zirkulär angeordnete Muskelstränge. Diese unterscheiden sich von den hellgelben Muskelsträngen der Muscularis propria besonders dadurch, daß sie mit reichlich feinem Bindegewebe wie verfilzt sind, das auch ziemlich zahlreiche, elastische Fasern erkennen läßt, während jene größeren, aus der Divertikelmuscularis stammenden

Muskelzüge innerhalb ihrer Bündel kaum eine Bindegewebsfaser wahrnehmen lassen und elasticafrei sind. Ebensolche Bindegewebsmuskelstränge verlaufen aber auch unregelmäßig zwischen den Drüsenläppchen. Es liegen also die Läppchen aus dichtstehenden, engen Acinis in der Mehrzahl unmittelbar unter der Mageninsel, durchsetzen aber auch stellenweise noch die Muscularis propria, besonders aber sind es die cystischen und vielbuchtig erweiterten Ausführungsgänge, die sich noch zwischen und durch die Muscularis selbst hindurch verfolgen lassen. Ja auch auf der Außenseite der Muskulatur, halb in das dort aufliegende Fett des Mesenteriolums hineingeschoben, liegen noch mehr oder minder cystisch erweiterte Drüsengänge und — wenn man so sagen darf — Läppchen von mehrbuchtigen und rundlich geschnittenen Ausführungsgängen. Hin und wieder lassen sich in diesen die scharfen Über-

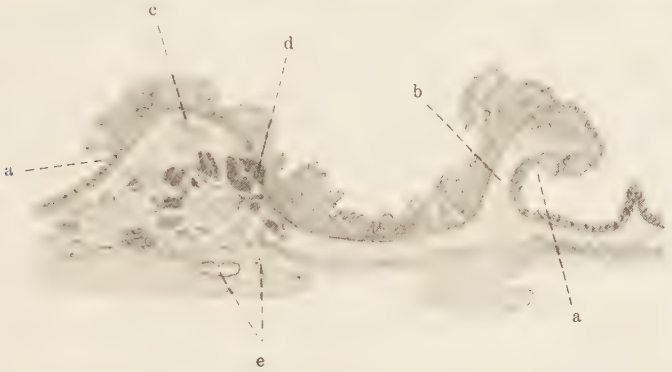

Abb. 13.

Aus dem gleichen Divertikel wie Abb. 12. Schnitt durch Magenschleimhautinsel mit Pankreaskeim. a) Grenzen der Magenschleimhautinsel. b) Abschnürungsfalte, die auf der Gegenseite durch den Pankreaskeim (c, d, e) stark verdickt ist. c) Duodenaldrüsenähnliche Drüsenwucherungen über dem Pankreaskeim. d) Bis direkt in die Mucosa reichende Pankreasdrüsenläppchen. e) Peripher bis ins subseröse Fettgewebe vorgelagerte Ausführungsgänge und Pankreaszellinseln. (Fünffache Vergrößerung.)

gänge von den höheren, rötlich getönten Epithelzellen der Ausführungsgänge zu den niedrigen, kubischen, mehr basophilen der Speichelgänge erkennen.

In diesen adenomartigen Systemen liegen zwischen den Ausführungsgängen in dichtem, kernarmem Bindegewebe rundliche und längliche, bei Methylgrün-Pyroninfärbung deutlich als Pankreasinseln erkennbare Zellgruppen; ihre Zellen sind wesentlich heller tingiert als die der Drüsenläppchen, vereinzelt enthalten sie auch einen größeren Kern; die Kapillaren sind in ihnen als feines Netz erkennbar, stellenweise vermeint man einen Ausführungsgang direkt in eine Zellinsel übergehen zu sehen. Auch sonst findet man ganz vereinzelt verschieden große LANGERHANS'sche Inseln für sich im Bindegewebe und zwar oft in auffallender Nähe von Gruppen kleinerer Ausführungsgänge und mit feinsten Muskelfasern in ihrer Umgebung. Auch die Beziehung zu feinen Gefäßen ist immer feststellbar. Neben den Ausführungsgangssystemen sind solche Zellinseln bis in die äußersten Schichten der Muscularis externa zu verfolgen, ja selbst im Mesenterialfett treten beide Bildungen vereinzelt isoliert für sich auf (s. Abb. 13).

Die Drüsenläppchen des Pankreaskeims sind von sehr verschiedener Größe, doch sind die Drüsenacini in ihnen wohl gebildet; nur auffallend

selten sieht man LANGERHANS'sche Zellinseln im Zentrum des Läppchens, die dann fast leberähnlich gebaut sind, mit Zellbalken, kleineren und auch größeren, blasseren Kernen in den Zellücken der Kapillaren. Jedenfalls sehen hier die Zellen nicht, wie in den isoliert im Bindegewebe liegenden, so zusammengedrängt, die Kerne so pyknotisch und die Zellkapillarlücken so spaltförmig aus.

Im Bereiche der höchsten, wulstigen Vortreibung, die dieser ganze heterotope Pankreaskeim gegen die überziehende Magenschleimhautinsel bildet, finden sich dann auch gruppenförmige Läppchen von hellroten, hochzylindrischen, z. T. lumenlosen, z. T. mehrbuchtig zergliederten Drüsenräumen, zwischen denen schmale Balken zellreichen Stromas liegen: an erweiterten Abschnitten dieser Läppchen läßt sich oft der unmittelbare Übergang von den mehr bläulich getönten, niedrig-kubischen Ausführungsgangsteilen in die hellerrötlichen, zylindrischen dieser mehr submucösen Gangsysteme beobachten. Schließlich finden sich auch einzelne solcher Drüsenläppchen (BRUNNER'sche Drüsen) nach außen von den Pankreasläppchen bis gegen die Muscularis externa zu. Alle diese Darmdrüsen haben ganz Farbe und Bau der BRUNNER'schen Duodenaldrüsen. Außer durch die bindegewebige Kapsel sind sie noch durch eine auffallend starke Muscularis mucosae von der darüberliegenden Magenschleimhautinsel getrennt, von dem Pankreaskeim ebenfalls durch zarte, bindegewebsdurchflochtene Muskelbündelchen, die eine richtige Scheidewand bilden, in der aber doch noch einige, fast zusammengeballt aussehende, kleine und kleinste LANGERHANS'sche Zellinseln sitzen, wie sie sich sonst nur in den seitlichen Ausläufern des Keims beobachten ließen.

An einer Stelle, neben diesen oberflächlichen Herden von BRUNNER'schen Drüsen, reichen die Pankreasläppchen nicht nur direkt an die Muscularis mucosae heran, diese ist vielmehr hier auch stark verdünnt, und selbst jenseits von ihr, unmittelbar unter der Mageninsel, und nur durch die Struktur von ihr verschieden, breitet sich noch eine Lage von Pankreasdrüschen aus, die aber auch bei geeigneter Färbung (Carbol-Methylgrün-Pyronin) eine scharfe Trennung von den Magendrüsen ermöglichen; gerade hierbei stehen die rotgekörnten Pankreaszellen von den mehr graublauen der Mageninseln stark ab. Diese Verbindung der mucösen Pankreasdrüsen mit denen des submucösen Pankreaskeims ist in einer verhältnismäßig schmalen Lücke der Muscularis mucosae gegeben. Auch mucös liegen hier noch hellrosige Inseln von BRUNNER'schen Drüsen, die mit flachen, an der Basis liegenden Zellkernen nicht zu verkennen sind.

Die makroskopisch so charakteristische Kraterform der Magenschleimhautinsel wird außer durch den submucös-intramuralen Pankreasknoten noch besonders hervorgerufen und erhalten durch eine Submucosa-Muscularis-mucosae-Ringfalte, die über der Pankreaskeimvorwölbung verhältnismäßig kurz ist und sich strahlenförmig in das darüberliegende Drüsengewebe aufsplittert, in den anderen Abschnitten des Ringes aber eine mächtige, hohe Falte aus gefäßreichem Bindegewebe darstellt, die von starker, unregelmäßig durchflochtener Muscularis mucosae überzogen wird (s. Abb. 13 b); auch der Muskelüberzug dieser Faltenteile verliert sich dann von der Faltenkante aus lumenwärts in die überziehende Mucosa. In diese Kantenabschnitte sprossen von der Mucosa her drüsige Gebilde mit kleinem Lumen vor, die mit ihrem hellen, bläulichen Protoplasma und den basalständigen runden Kernen z. T. Pylorusdrüsen darstellen, z. T. aber ganz den oben besprochenen BRUNNER-schen Drüsen entsprechen.

Die Magenmucosa überzieht nun in mächtigen Wülsten diesen Faltenring, über den sie nach außen etwas überhängt, indem sie allenthalben von der Außenfläche der Falte noch etwa die Hälfte einnimmt; dann wird sie mit scharfer Grenze von der Darmschleimhaut abgelöst. Auch den Grund des Ringkraters überzieht sie in etwas unregelmäßig gewulsteter Lage; hier sind besonders die Bildungen der Magengrübchen von ganz adenomartigem Charakter und von den mannigfaltigsten Formen; sie machen hier auch den Hauptteil der Mucosa aus, reichen einige Male selbst bis an die Muscularis mucosae heran. Sonst sind sie bald ein schmaler Saum an der Oberfläche oder sie bilden bis zu drei Fünfteln oder drei Vierteln der ganzen Schleimhautdicke. Ihre hohen, von Chromotrop leuchtend rot gefärbten Zylinder sind unverkennbar. Der übrige Teil der Schleimhaut besteht aus bald langgestreckten, bald mehr querliegenden Magendrüsen, die wechselweise mehr oder weniger reichliche Belegzellen sehen lassen, in der Tiefe auch oft belegzellenfrei, kleine Cystchen bilden. Nur hier und da wuchern kleine, drüsige Bildungen in die Muscularis mucosae ein, besonders an der Faltenkante und über dem Pankreaskeim, wo ebenfalls erweiterte BRUNNER'sche Drüsen einen Zusammenhang zwischen Schleimhaut und dem Pankreasherd herstellen. Das Stroma der Magenmucosa hat strotzend gefüllte Blutgefäße, ist rundzellreich; eigentliche Lymphfollikelbildungen fehlen.

Über die benachbarte, etwas gedehnte Dünndarmschleimhaut hängt die stark hyperplastische Inselschleimhaut in dicken Wülsten über, die Grenze ist scharf. Schon unter der überhängenden Insel beginnt Dünndarmschleimhaut von dem oben geschilderten Bau.

Es wurde zur Sicherung der Diagnose, daß die an den Ausführungsgangsystemen und die im Stroma liegenden Zellhaufen auch wirkliche LANGERHANS'sche Zellinseln und nicht etwa atypische, kleine Pankreasdrüsenläppchen wären, die Methylgrün-Pyroninfärbung nach UNNA-PAPPENHEIM versucht. Da sämtliche Präparate in Formalin fixiert waren, wurden sie 24 Stunden in 5 %iger Kaliumbichromatlösung nachchromiert, trotzdem wurden die Bilder nicht vollkommen; aber sie ließen doch erkennen, daß die fraglichen Zellhaufen sich zum Unterschied von den roten Drüschen graulila wie die Ausführungsgänge tingierten. Auch der Unterschied zwischen den (bläulichgrau gefärbten) Ausführungsgängen und den glasig-hellen Duodenaldrüsen trat dabei besonders schön hervor.

Zusammenfassung: Bei einem 27jährigen, an Lungen- und Darmtuberkulose gestorbenen Mädchen findet sich, außer einer Entwicklungsstörung der inneren Genitalien und einer Lappungsabnormität der Lungen, ein M. D. 58 cm über der Ileocökalklappe; es setzt kranialwärts rechtwinklig geknickt an, ist aber durch ein Mesenteriolum kaudalwärts verzogen und gekrümmt. Durch diese einseitige Wanddehnung ist ein Pankreas-Magenkeim scheinbar etwas seitlich von der Divertikelspitze gelagert, entspricht ihr aber in Wirklichkeit.

Der heterotope Keim besteht aus einem kleineren Pankreasherd, der die ganze Wandmuskulatur durchsetzt, am geringsten die Muscularis externa. Das Zentrum dieses Keims wird durch Pankreasdrüsenläppchen gebildet; um sie lagern sich rundum, besonders gegen das Mesenteriolum zu, kommunizierende Systeme von vielbuchtigen, erweiterten Ausführungsgängen; Läppchen von BRUNNER'schen Drüsen finden sich auch serosa-

wärts von den Pankreasdrüsen, hauptsächlich aber unmittelbar unterhalb der Muscularis mucosae. Diese Ausführungsgang- und Drüsenbildungen (mit Ausnahme der Pankreasdrüsenläppchen) sind von feingeflochtenen Bindegewebs-Muskelhüllen ganz oder teilweise umscheidet. Zellinseln liegen in den Pankreasdrüsenläppchen nur spärlich, häufiger zwischen den Ausführungsgängen und in sehr naher Verbindung mit ihnen, oder isoliert im Bindegewebe. Besonders weit, bis in das Mesenteriolum vorgetriebene Ausführungsgangsläppchen mit einigen völlig isolierten, im Mesenteriolumfett gelegenen Zellinseln rufen den Eindruck hervor, als hätte bei dem Pankreaskeim die Tendenz bestanden, sich besonders gegen das Mesenteriolum zu zu entwickeln, als wäre der Keim in seiner Anlage nur nicht kräftig genug gewesen, um sich, entsprechend seinem ihm innewohnenden Formbildungsbestreben, auch noch frei im Mesenterium zu entwickeln.

Das vollkommen ungeordnete, wenn auch organoide Wachstum dieses Keims tut sich, außer in den cystischen, vielbuchtig erweiterten, zu ganzen Hohlraumsystemen vereinigten Ausführungsgängen und in den ihnen anliegenden oder sonst im Stroma verstreuten Zellinseln, auch noch darin kund, daß selbst über der Muscularis mucosae noch Pankreasdrüsenläppchen lagern, wenn auch durch Lücken der Muskelmembran Zusammenhänge mit dem submucösen Pankreaskeim bestehen. Ebenso soll darauf aufmerksam gemacht werden, daß duodenaldrüsenähnliche Bildungen sich nicht nur unmittelbar unter der Muscularis mucosae finden, sondern auch in der Tiefe des Keims, ja fast an seiner Grenze gegen die äußerste Muskellage zu, aber immer in unmittelbarem Anschluß an das Ausführungsgangsystem. Und gerade diese Mischung von pankreasgleicher und darmgemäßer Differenzierung läßt Lauche's Meinung nicht ganz zutreffend erscheinen, daß ein heterotopes Pankreas sich nur in gewisser Entfernung von der Darmschleimhaut entwickle, dort, wo das „Milieu", „die Umwelt mehr derjenigen" gleicht, „die normalerweise zur Differenzierung in der Richtung des Pankreasgewebes führt". Denn, wie schon bei Fall XXVI unmittelbar an die Dünndarmschleimhaut sich typisches Pankreasausführungsgangepithel anschloß, in einem „Milieu" also, das „demjenigen der normalen Schleimhaut wenigstens an der Oberfläche weitgehend ähnlich" ist, so finden sich auch hier die Brunnerschen Drüsen, also die Bildungen vom Darmdrüsentyp, keineswegs nur in dem ihnen entsprechenden Milieu, sondern auch an Stellen des Pankreaskeims, die — wenn Lauche's Anschauung stimmen soll — nur mehr pankreasähnliche Differenzierung zeigen dürften; übrigens beschreibt schon Thelemann 1909 Fälle von Magenpankreas, an denen er „in der Muskulatur, weit entfernt von der Schleimhaut" Brunner'sche Darmdrüsen findet, die z. T. direkt an das Fett der Serosa stoßen. Umgekehrt liegen aber auch über der Muscularis mucosae noch, also in unmittelbarer Nachbarschaft von Magen- und Duodenaldrüschen, Pankreas-

drüsen, färberisch von jenen scharf abgegrenzt, obwohl hier weder das Milieu, noch auch die chemisch-biologische Reaktion solche unmittelbare Nachbarschaft irgendwie erklären könnten. Ein zur Deutung der ganzen Bildung aber vielleicht beitragender Umstand erscheint darin gegeben, daß von den Ausführungsgängen dieses Falles Ausläufer bis in das Mesenterialfett hereinreichen und daß auch, noch völlig getrennt von diesen, typische Langerhans'sche Zellinseln frei im Fettgewebe lagerten. Dies scheint darauf hinzudeuten — was ja auch bei Fall XXVI die Anhäufung der myadenomartigen Bildungen und der Zellinseln gerade in der Peripherie und an der serosanahen Grenze des Keims schon hätte vermuten lassen können —: daß dem Pankreasgewebe an sich — gleichgültig, ob es sich aus einer Epithelknospe an Ort und Stelle entwickelt habe, oder ob es durch ortsfremde Differenzierung oder gar eine wirkliche Keimversprengung entstanden sei — eine Wachstumstendenz gegen die Serosa, gegen das Mesenterium zu innewohne. So entwickelt sich das typische Pankreas an seiner Stelle, so auch konnten Bildungen entstehen, wie Neumann's quastenförmiger Pankreaskeim an der Spitze eines Meckel und Nauwerck's fast typisch geformtes Miniaturpankreas an der Spitze eines Dehnungsdivertikels im Ileum. Daß aber diese Äußerung der Wachstumstendenz nicht nur von der Größe des Keims, sondern auch noch von weiteren Umständen abhängen muß, das ergibt sich aus der Tatsache, daß auch eine Reihe von Pankreaskeimen beschrieben sind (u. a. von Glinski, Albrecht und Arzt, von Heinrich, Holzweissig, Lauche), die voll ausdifferenziertes Pankreas in der Darmwand darstellen. Es mag also wohl so sein, daß ein verhältnismäßig kleiner Pankreaskeim sich in der Submucosa und Muscularis voll entwickeln kann, während ein größerer nur in seltenen Fällen zur freien Entwicklung in der Subserosa kommt, sondern meist in der Darmmuskelwand stecken bleibt und, da er sich hier seiner Größe und seinem Formbildungsbestreben gemäß nicht entfalten kann, nur z. T. richtige Pankreasdrüsenläppchen entfaltet, oder gar nur zur Bildung von adenomyomatösen Wucherungen kommt. — Ein Mittelglied zwischen den vollentwickelten und den auf dem Stadium der Ausführungsgangbildung stehengebliebenen, den schon oben zitierten Adenomyomen, stellen dann neben den Beobachtungen von Deetz u. A. die Fälle XXVI und XXVII dar. Auch dabei scheint es kein Zufall zu sein, daß die vollentwickelten Pankreasdrüsenläppchen im Zentrum der Heterotopie liegen, und daß die verbildeten Ausführungsgänge jene wie ein vorgeschobener, fast möchte man sagen schützender, Gewebeteil umgeben. Vom Standpunkt der Entwicklungsmechanik möchte man da sagen: Im Zentrum der Neubildung ist die Gewebsspannung und der Widerstand des umgebenden Stromas so gering gewesen, daß es zur vollen Ausbildung einer Speicheldrüse kam; in der Peripherie aber ließ es die Widerstandsspannung nur mehr zur Ausbildung der Ausführungsgänge (und auch der

Inseln) kommen. Es haben ja — um mit Ribbert zu sprechen — „nicht alle Epithelien gleiche Neigung .... in die Sprossung einzutreten"; sondern es kommen da „die weniger hoch differenzierten in erster Linie in Betracht ..., die bei der Regeneration die größere Rolle spielen". Auch nach Lubarsch's Untersuchungen sind es gerade die Ausführungsgänge von Organen, die bei Transplantaten die größte Widerstandsfähigkeit entwickeln und am längsten erhalten bleiben, auch dann noch, wenn die höher differenzierten Drüsenbildungen bereits der Auflösung anheimgefallen sind. Auch bei kongenital in die Milz verpflanztem Pankreasgewebe hat Lubarsch „in den weiter vorgeschobenen Posten" nur die „widerstandsfähigeren Ausführungsgänge" entwickelt gefunden.

Diese Tatsachen der Organbiologie dürften im Zusammenhang mit den hier an Pankreaskeimen erhobenen Befunden nicht ohne Bedeutung sein; sie scheinen darauf hinzudeuten, daß nicht nur ein Steckenbleiben in einem früheren Entwicklungsstadium vorliegt, sondern daß, gerade weil an den Randpartien nur das widerstandsfähigste Material des Drüsenkeims in adenomatösem Zustande, also ähnlich dem ersten embryonalen Zustande noch erhalten blieb, ein gewisser Widerstreit zwischen den Epithelformationen des ortsfremden Keims und dem Darmwandstroma des M. D. bestehen muß. Es tut sich auch in der „intramuralen Lagerung" (Mathias) des Pankreasherdes, in der Gewebsmischung kund, daß diese nicht etwa allein durch Wucherung des Herdes in die Divertikelwand hinein entstanden ist, sondern daß zur Zeit der Anlage der Muskulatur auch der Keim schon in ähnlicher Größe, vielleicht in Form von Epithelknospen, angelegt gewesen sein mag. Daran ändert auch der Umstand nichts, daß um die erweiterten Ausführungsgänge, besonders von Fall XXVI, noch kleine Seitensprossen zu sehen sind, die unmittelbar an den Hauptausführungsgang gedrängt liegen, also wohl erst in späterer Zeit entstanden sind.

Auf das gleiche Prinzip des Widerstreits von Epithel und Stroma lassen sich dann auch die Befunde an den Pankreasdrüsenläppchen selbst zurückführen, die besonders bei Fall XXVI erhoben werden konnten: daß nämlich am Rande der Läppchen, z. T. etwas von ihnen abgedrängt, pyknotische, wie komprimiert aussehende Acini und Schaltstücke im Stroma zu sehen sind, daß manche kleinste Läppchen an Größe kaum den zehnten Teil der im Zentrum liegenden erreichen.

Doch zeigen andere Läppchen des gleichen Falles an ihrer ganzen, dem embryonalen Typus gleichenden Bildung (schlauchförmige Acini und reichlich zellreiches Stroma), daß jenes entwicklungsmechanische Prinzip allein die eigenartige Form der Keimbildung nicht restlos erklären kann; sondern es dürfte sich z. T. auch um den biologischen Vorgang handeln, den Lubarsch bei seinen Untersuchungen über die Schicksale embryonaler Keime als „Stehenbleiben auf embryonaler Stufe" bezeichnet.

Von der großen, kraterförmigen Magenschleimhautinsel, die den Pankreaskeim überzieht, sei nur noch soviel erwähnt, daß sie nicht nur das schon oben (Abschnitt II A, 2) hervorgehobene, unregelmäßige und adenomartige Wachstum zeigt; auch die Dicke der ganzen Schleimhautbildung, das wulstige Überhängen der Ränder läßt einen gewissen Wachstumsexzeß erkennen, ein Eindruck, der durch das beobachtete Tieferdringen von darmähnlichen Drüsenformationen durch die Muscularis mucosae hindurch noch verstärkt wird. Die Drüsenverzerrungen der Mageninsel treten fast gesetzmäßig wieder innerhalb einer Submucosaringfalte hervor, die die Unterlage der kraterförmigen Schleimhautinsel bildet. Das Bild der heterotopen Magenschleimhautinsel entspricht also mutatis mutandis, fast dem schon in Fall Schaetz I (S. 143) geschilderten: Eine gewaltig hypertrophische, in den Magengrübchen fast papillomartig unregelmäßige Magenschleimhaut von wechselndem Pylorus- und Funduscharakter, wird umfaßt von einer Submucosaringfalte, über deren Ränder die Mageninsel noch eine Strecke weit nach außen reicht, indem sie zugleich die Faltenränder nach außen umbiegt. Auch dieser Umstand deutet wieder auf ein gewisses Wachstum im Exzeß hin, als hätte sich eben innerhalb des Submucosarings die Mageninsel so stark entwickelt, daß sie, um genügend Platz für ihre Grübchen- und Drüsenformationen zu finden, das Wachstum des Faltenrandes nach außen zu ablenkte. Umgekehrt dürfte aber auch die Ringfalte im ganzen ihren Einfluß auf die Epithelformationen der Insel ausgeübt haben, indem vielleicht gerade durch ihren Widerstand insbesondere die Magengrübchen zu den adenomartig verzerrten Bildungen veranlaßt wurden. Denn es ist ganz selbstverständlich, daß ein Epitheltyp nur dann von der gehörigen Ausbildung seiner ihm innewohnenden Form abweicht, wenn seine Wuchstendenz größer ist, als der ihm zur Verfügung stehende Raum eigentlich erlauben würde: Eine flache Epithellage müßte sich dann fälteln, eine drüsige Formation wird Verschiebungen und adenomartige Umgruppierungen erfahren, ohne vielleicht eigentlich Adenom im Sinne der Geschwulstlehre zu sein. Daß es sich hier in Fall XXVII genau so wenig um wirkliche adenomatöse Wucherungen handelt, wie in Fall Schaetz I, das läßt sich daran erkennen, daß die Magengrübchen- und -drüsenformationen, soweit sie die Außenfläche der Submucosaringfalte überziehen, wohl auch etwas hyperplastisch sind, aber die gehörigen, mehr gleichmäßigen Formen gebildet haben. Es bleiben also für die Erklärung der adenomartigen Magengrübchenbildungen im Inneren des Faltenrings nur diese beiden Möglichkeiten übrig: Ein Wachstum des Inselkeims in gewissem Übermaß und die Verhinderung der ihm nötigen Ausdehnung durch die Ringfaltenbildung. Nur die gegenseitigen Beziehungen und Wechselwirkungen dieser beiden Prinzipien vermögen die vorliegenden Bilder zu klären. Es trifft also auch für die mit

Pankreaskeimen vergesellschafteten Mageninseln das schon auf S. 175 für die reinen Magenheterotopien Gesagte zu.

Fall XXVIII: Sekt.-Nr. 489/22, Schwabing: Mann, 14 Jahre.

Klinisch: Pneumonie. Multiple Lungenabszesse.

Sektionsdiagnose: Akute, acinös-nodöse Tuberkulose des l. O.-L. Käsige Pneumonie des l. U.-L. Miliartuberkulose der ganzen rechten Lunge und der Milz.

Mäßige Dilatation und Hypertrophie des ganzen Herzens mit Herzwandthromben der rechten Kammer und frischer, verrucöser Endocarditis der Mitralis. Entzündlicher Milztumor mit Infarkt. — M. D.

Auszug aus Bericht: Am unteren Dünndarm sitzt ein hühnereigroßes Div. dem Mesenterialansatz gegenüber. Es hat ein kleines Gekröse; an seinem Ende sitzt ihm, scharf abgegrenzt, eine sich derber anfühlende, kürbiskerngroße, kammartige Erhebung auf, die aus Fett gebildet zu sein scheint . . . Über den Sitz des Div. ist nichts erwähnt, der übrige Befund ohne Belang.

Makr.: Das Div. erhebt sich auf einer Basis von 4 cm Durchmesser zu 4 cm Höhe, seine Glockenform wird gekrönt von einem 12:10 mm messenden, raupenhelmfömigen Aufsatz, der rundum durch eine leichte Einkerbung von dem Div. abgetrennnt ist; dieser Auswuchs fühlt sich etwas derber an, ist auch z. T. von etwas Fettgewebe überdeckt, an einer Seite sitzt ein freies Fettträubchen neben ihm. Ein eigentliches Mesenteriolum fehlt; nur um den Umfang des Darmes herum findet sich ein schmaler Fettstreifen, der nur noch seine Gefäßausläufer gegen die Divertikelspitze entsendet.

Das Div. wird senkrecht zur Darmachse halbiert. Es zeigt sich dann der weite, größere Anteil von zarter, glatter Darmschleimhaut ausgekleidet, die nur an der Spitze in Ausdehnung etwa eines Zehnpfennigstückes abgelöst wird von etwas dickerer und rauherer Schleimhaut. Die Mitte dieser Stelle zeigt eine etwa bohnengroße (6:9 mm) Ausstülpung; diese wird von der Haupthöhlung durch zwei Falten abgetrennt, die genau an der Innenseite der schon von außen sichtbaren, ringförmigen Einkerbung liegen. Die eine Falte ist länger und überdeckt die kürzere noch fast bis zur Hälfte, so daß auf dem Schnitt fast ein doppeltklappenförmiger Ventilabschluß des kleinen Spitzendivertikels vom Hauptdivertikel vorhanden zu sein scheint. Nach der Seite zu gehen diese Falten ineinander über, bilden also eine wenn auch etwas unregelmäßig angeordnete Ringfalte. Der größere Teil des schon von außen beobachteten, helmförmigen Aufsatzes wird von derbem, weißlichem Fettgewebe gebildet, das die Spitzenausbuchtung besonders auf der einen Seite noch überzieht.

Mikr.: Die Dünndarmmucosa zeigt im Bereiche des Hauptdivertikels die LIEBERKÜHN'schen Krypten nur in großen, unregelmäßigen Abständen; die zarten und ziemlich langen Zotten nehmen gegen die Spitze an Länge zu und werden plumper, globiger, auch wieder reichlicher.

Entsprechend der schon makroskopisch als verdickt erkannten Schleimhautstelle der Spitzeninnenseite ist das Div. von typischer Magenschleimhaut ausgekleidet (Abb. 14); typisch insofern, als im ganzen Bereich der Insel Magengrübchen, belegzellreicher Drüsenhals und Drüsenkörper und belegzellarmer Drüsenfundus in drei Schichten übereinander zu sehen sind. Auch

die Schleimhautoberfläche bildet eine ungefähr ebene Fläche. Die Insel, die auch mikroskopisch gleich durch größere Dicke und ihre kompaktere Struktur auffällt, hat am Rande unterhalb der Magengrübchen eine schmale Zone von geschlängelten Drüsen vom Aussehen der pylorischen und Cardiadrüsen [1]). Sonst aber läßt sich in der ganzen Magenpartie unter unregelmäßigen, bald tieferen, bald kürzeren, z. T. cystisch erweiterten Magengrübchen eine bald breitere, bald schmälere Lage von Magendrüschen feststellen, die außer-

Abb. 14.

Fall XXVIII, Schwabing: Mann, 24 Jahre. Bild der senkrecht zur Darmrichtung halbierten Divertikelspitze. a) Magenschleimhautinsel, die auch ein kleines Sekundärdivertikel der Divertikelspitze auskleidet. b) Die die Divertikelspitze überdeckende Fetthaube mit Pankreaszellinseln und Muskelsträngen. c, c') Abschnürungsfalten der Magenschleimhautinsel, die bei c' auch Muskulatur und isolierte Muskelspangenbildung zeigen. d, d') Grenzen der Magenschleimhautinsel, die bei d' mit der Grenze der Pankreasfetthaube zusammenfallen. (Sechsfache Vergrößerung.)

ordentlich belegzellenreich sind und fast überall nur in Querschnitten erscheinen, also wohl geschlängelt verlaufen. Sie zeigen überall deutliches, im allgemeinen gleich weites Lumen. Den Grund der Schleimhaut nehmen Drüsen ein, die fast ohne Belegzellen aus den mehr bläulichen Hauptzellen bestehen. Dabei ist aber von einem regelmäßigen Schleimhautbild nirgends die Rede; denn bald fehlen diese belegzellenfreien Fundusdrüschen am Grunde ganz, bald auch senken sich die Magengrübchen in langen, schlanken Schläuchen mit ihrem hohen, leicht rosig getönten Zylinderepithel bis zur Muscularis mucosae in die Tiefe. Nur auf einer Seite der Submucosaringfalte dringen an der Kante einige Magendrüschen durch die Muscularis mucosae durch und bilden kleine Drüsenherdchen, deren kubisches und basalgekerntes Epithel sie mit BRUNNER'schen Drüsen identisch erscheinen läßt. Zumeist aber nehmen die Magengruben, wie gehörig, etwa den dritten Teil der Schleimhauttiefe ein und zwar besonders im Innern der sekundären Spitzenausstülpung. Daß dabei das Bild gerade hier doch ein sehr buntes,

[1]) Diese bilden auf der darmwärts gelegenen Seite der Abschnürungsfalten die ganze Mucosalage.

unregelmäßiges ist, beruht darauf, daß die Dicke der Schleimhaut selbst sehr wechselt, indem sie sich im ganzen oft plötzlich sehr verschmälert, um nebenan gleich wieder die doppelte Dicke anzunehmen. Gegen den freien Divertikelhohlraum zu nehmen die Magengrübchen die Hälfte der Schleimhautschicht und mehr ein, sie zeigen häufige, kleine Cystenbildungen; die Drüsen sind von geringerer Anzahl, durch mehr rundzellreiches Gewebe getrennt, das sich stellenweise in follikelähnlichen Gebilden anhäuft. Sonst im Stroma noch zahlreiche, meist kapilläre Gefäße, die z. T. strotzend gefüllt sind.

Schon makroskopisch wurde von einer doppelten Faltenbildung gesprochen, die die Ausbuchtung der Spitze von dem großen Divertikelhohlraum trennt. Diese Falten, die, wie die Serie erweist, eigentlich eine Ringfalte darstellen, werden zu ihrem Hauptteil von Submucosa gebildet; überzogen sind sie von auffallend kräftiger Muscularis mucosae-Lage, die am Faltenrande in derberen und feineren Zügen in die Mucosa selbst zwischen die Drüsen einstrahlt. Die Faltenbildung hat ungefähr die Dicke wie Muscularis und Submucosa des Hauptdiv. zusammen. Die kürzere, mehr gegen den kleinen Divertikelhohlraum zu gelegene Falte treibt kurz vor ihrem Rande und gerade gegenüber dem Rande der vorliegenden Falte (also darmwärts zu) eine Neben- oder Zweigfalte, die sich seitwärts mit der Falte der Gegenseite vereinigt, während der ursprüngliche, freie Faltenrand sich gegen die eine Seitenbucht zu allmählich verliert. Es ist dabei besonders bemerkenswert, daß nach der anderen Seite hin diese Nebenfalte schneller verschwindet, daß sich aber in dem gleichen Maße die Hauptfalte (die ja von ihrem Gegenüber darmwärts überdeckt wird) mit etwa $^1/_2$ mm ihres Randes beinahe rechtwinklig nach der vorliegenden Falte umzuknicken beginnt (s. Abb. 14), als übernehme sie es nunmehr ihrerseits, den Zusammenschluß mit der Gegenfalte anzustreben. Auch hier entsteht somit wieder eine einheitliche, wenn auch etwas geschwungen verlaufende Submucosaringfalte. Die Submucosa selbst, die das kleine Spitzendiv. als Calotte umgibt, ist kaum halb so stark, als die der Abschnürungsfalten.

Die Muscularis propria hat im Darmteil des Div. ungefähr die gleiche Stärke wie die Submucosa. In die Abschnürungsfalte der einen Seite geht allein die innere Muskelschicht des Meckel über und bildet in ihr für mehr als ein Drittel der Faltenbreite eine Lage schrägverlaufender, glatter Muskelfasern, die mehrfach gespalten ist. Noch weiter in die Submucosafalte vorgeschoben liegt dann ein schmales, ebenfalls schrägverlaufendes Muskelbündel. Dieses ist durch ein Gefäß und eine Lage Bindegewebe von der Hauptmuskelschicht getrennt. Im Verlaufe der Serie vereinigt sich diese Spange bald mit dem Rand der Muskelfalte, bald ist sie von neuem durch Bindegewebe von ihr getrennt. — Bemerkenswert ist, daß die Ringmuskulatur des Meckel ganz in dieser Faltenbildung aufzugehen scheint. Die innere Muskelschicht des Seitendiv. aber endet an der Ansatzstelle der Abschnürungsfalte und ist durch eine kräftige, lockere Bindegewebsschicht von der Divertikelmuskulatur getrennt. Nur die äußere Muskellage des M. Div., wie des Seitendiv. gehen ineinander über (Abb. 14). Zwei und mehr kräftige, in verschiedener Lage orientierte Muskelschichten bilden dann den Hauptanteil der Wandung der Magenschleimhautbucht. — Auf der Gegenseite aber gehen an der Abgangsstelle der Submucosafalte wenigstens die äußere, kräftig entwickelte Längsmuskelschicht mit starkem Knick in die Hauptdivertikelwandung über; die inneren Schichten sind auch durch ein Bindegewebspolster vollkommen unterbrochen.

Zum Unterschied von den Fällen SCHAETZ I und II und XXII und XXVII ist hier nun als bemerkenswert festzustellen, daß die Abschnürungsfalten, die ungefähr gleich hoch sind, nämlich 5 und 5,5 mm, von der Magenschleimhautinsel ganz verschieden große Stücke abzutrennen suchen: auf der einen Seite reicht die Magenschleimhaut nur noch ungefähr bis auf halbe Höhe der äußeren Faltenfläche, gegenüber aber erstreckt sich die heterotope Insel noch um ca. zwei Dritteile der Faltenhöhe über die Faltenursprungsstelle hinaus auf die Wandung des Divertikelhohlraumes fort (s. Abb. 14). Auch hier hängt der Mageninselrand noch etwas gegen die Darmschleimhaut über, so daß die ersten LIEBERKÜHN'schen Krypten mehr oder minder geneigt im Stroma sitzen.

Eine besondere Merkwürdigkeit bietet die Fetthaube, die das kleine Nebendiv. überdeckt. Die Grenze des Fettwulstes fällt dabei mit der Magenschleimhautinselgrenze zusammen, d. h. dort, wo auf der Schleimhautseite Dünndarm- und Magenepithel aneinanderstoßen, dort steigt auch die Oberfläche des Fettwulstes steif von der Serosafläche des Div. in die Höhe. Im Verlauf der Serie aber überragt der Fettwulst diese Grenze bald mehr, bald weniger, so daß keine eigentliche örtliche Beziehung zwischen beiden feststellbar ist. Das Fettgewebe liegt unmittelbar der Muscularis propria von Divertikelkuppe und Nebendiv. an: die Serosa dieser Abschnitte aber bildet in einheitlicher, kräftiger, an elastischen Fasern reicher Lage auch den Überzug der Fettgeschwulst. Aus dem Winkel, den die Muscularis propria im Bereiche der Abschnürungsfalten bildet, fasern sich schmälere und feinere, von mehr und minder feinen Bindegewebszügen umhüllte Stränge glatter Muskulatur in das Fettgewebe auf; und zwar scheinen diese Muskelbündel aus den Muskelzügen des Nebendiv. zu stammen, die am Faltenursprung durch eine kräftige Bindegewebsschicht von der die Falte selbst mitbildenden Ringmuskelschicht des Hauptdiv. getrennt sind (s. o.). Ebenso aber strömt auch die Längsmuskelschicht des Hauptdiv., die sich an der Faltenbildung nicht beteiligt, mit feinen Fäserchen in das Fettgewebe ein, wo dann allenthalben spärliche, feinere oder auch kräftigere Muskelzüge ohne besonders typische Anordnung zu sehen sind. Nerven und kleine Ganglienzellengebilde sind sehr spärlich.

Neben diesen Muskel- und Bindegewebssträngen und neben den sie begleitenden Gefäßen finden sich nun rundliche Zellinseln in mäßiger Zahl im Gewebe zerstreut, die meist von runder Gestalt, durchschnittlich die Größe eines Nierenglomerulus besitzen. Sie liegen entweder ganz frei, nur von zarter Bindegewebskapsel umhüllt, im Fett und gewöhnlich einem dünnwandigen Gefäßchen angeschmiegt, oder auch in der Nähe eines der soliden, zarten Muskelstränge, durch faserreiches Bindegewebe mit ihnen verbunden: doch können sich auch mehrere solcher Muskelbündel den Zellinseln direkt anschmiegen und dellen dadurch deren Oberfläche etwas ein. Bald auch liegen diese Zellhaufen, die hin und wieder längliche Gestalt haben können, einem Bindegewebsstrang an in der Art, daß sie mit einer schmäler auslaufenden Partie zwischen dem Bindegewebe wie in einer Gabelung eingeklemmt sind. Bald ist auch eine Reihe von größeren und kleineren Zellinseln größeren Bindegewebsnestern benachbart, oder sie sind ganz in solche eingeschlossen (s. Abb. 15). Solche Inseln sind dann gewöhnlich kleiner, haben auch kleinere, enger liegende Zellen und kleine, dunklere Kerne. An benachbarten Stellen sind dann in den Kollagenlücken nurmehr drei-, vier- und fünfzellige Zellgrüppchen mit pyknotischem Kern feststellbar. Diese Zellen sind aber so klein, daß sie nicht etwa als kleine, sympathische

Ganglienzellen aufgefaßt werden können. Auch in diesen Bindegewebsinseln sind mehr oder minder zahlreiche, glatte Muskelfasern in schmalen Bündeln angeordnet.

Die größeren Zellinseln selbst sind von lockerem, epithelialem Bau, d. h. sie scheinen aus Zellsträngen zu bestehen, die sich zu einem engmaschigen Netz zusammengeschlungen haben. Ihre Zellen sind meist polygonal gestaltet und haben lila getönten Protoplasmaleib, der bei Betrachtung mit Ölimmersion feinste Granulierung erkennen läßt. Die Zellgrenzen sind

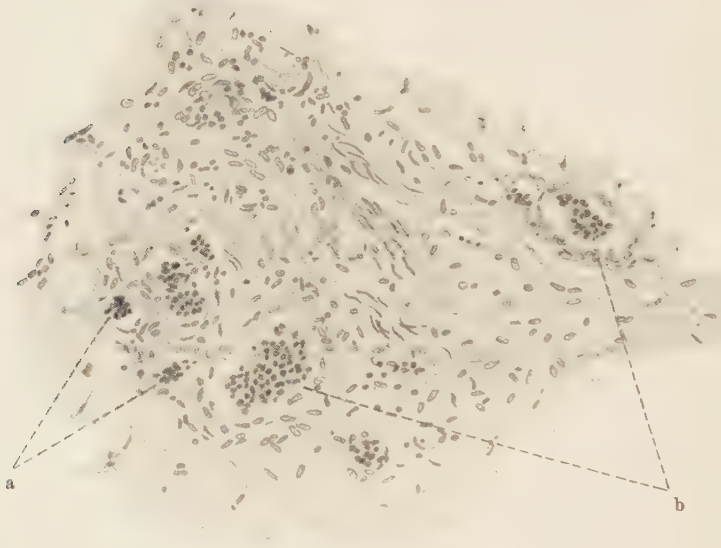

Abb. 15.

Abbildung aus dem gleichen Divertikel wie Bild 14. Bindegewebsinsel aus der Pankreasfetthaube der Divertikelspitze mit Muskelzügen und a) ganz kleinen, atrophischen Pankreaszellinseln. b) Pankreaszellinseln, die ebenfalls etwas deformiert, aber in ihrer Struktur noch vollkommen unverändert erscheinen. (Zeiß Obj. $4^1/_2$, Okul. 3).

gut erkennbar. Die Kerne der Zellen sind meist oval oder rundlich, dunkel, von ungefähr gleicher Größe, nur fallen fast auf jedem Schnitt durch eine solche Insel einzelne, fast vierfach (in der Flächenausdehnung) so große Kerne auf, die nur schmalen Protoplasmasaum besitzen. Zahlreiche feine Kapillaren verzweigen sich zwischen den Zellbalken. Der lockere Bau der Inseln wird auch gerade durch diese Gefäßchen vorgetäuscht, die meist blutleer sind, sich auch oft noch wie ein Kranz um die Insel legen. Ob freilich die daneben noch bestehenden Gewebslücken, die besonders bei den größeren Inseln deutlich sind, diesen Zellinseln eigentümlich oder durch die Präparation entstanden sind, läßt sich nicht mit Sicherheit feststellen; die kleineren in den Bindegewebsnestern liegenden Zellinseln zeigen sie weniger oder gar nicht. Für die zweite Art der Entstehung spräche ja der Umstand, daß größere Inseln, so weit sie in derberem Bindegewebe liegen, fast regelmäßig — ähnlich wie ein Nierenglomerulus von seiner Kapsel — auf einer Seite von der umgebenden Bindegewebsmembran abgehoben sind; jedenfalls scheint jeder dieser Zellhaufen von einer Bindegewebskapsel eingescheidet. Im Innern

der Insel dagegen sind Bindegewebsfäserchen kaum wahrzunehmen. Die Menge der Inseln scheint gering; auf den einzelnen Schnitten sind im ganzen Fettkörper je zwei bis zu sechzehn solcher Gebilde zu zählen (auch die kleinsten mitgezählt).

Nun fällt aber auf, daß im Fettgewebe auch Zellinseln sitzen, die — auf die Flächenansicht bezogen — die doppelte, ja die vierfache Größe zeigen (also den doppelten Durchmesser, verglichen mit jenen, die in den Bindegewebslagen sitzen (s. Abb. 16)). Die Zellstränge dieser Inseln sind

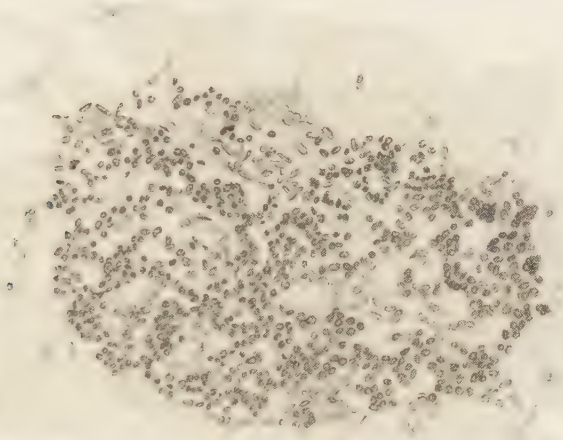

Abb. 16.

Stammt von dem gleichen Divertikel wie Abb. 14 und 15. Adenomartige Hyperplasie einer vollkommen frei in der Pankreasfetthaube liegenden Pankreaszellinsel. Man beachte die breiten Zellstränge, die starke Entwicklung der Kapillaren und das Fehlen einer eigentlichen Bindegewebskapsel. (Zeiß Obj. $4^1/_2$, Okul. 5, Tub.-Länge 14,5.)

drei- bis vierreihig, die Kerne meist klein, dunkel, rundlich, wenn auch nicht kugelrund, die Zelleiber etwas stärker gefärbt als gewöhnlich; daneben finden sich aber auch wieder schmälere, schwächer tingierte Stränge, in denen dann die schon oben geschilderten, größeren Kerne gesehen werden, die in den breiteren, dunkleren Zellbrücken zu fehlen scheinen. Auch die Gefäße sind in diesen größeren Zellnestern in Form weiter Kapillaren reichlich vorhanden. Ein eigentliches bindegewebiges Stroma kann nirgends festgestellt werden; selbst eine völlig abschließende Bindegewebskapsel wird vermißt. Die Zellstränge scheinen z. T. direkt an die umliegenden Fettzellen anzustoßen. Die Größe dieser ausschließlich rundlichen Zellnester schwankt, geht aber bis zu 0,5 und 0,7 mm, so daß die Gebilde schon mit bloßem Auge sichtbar sind. Bemerkenswert ist dabei noch, daß diese Zellnester zumeist zentral in der Fettmasse gelagert sind. In den flacher werdenden Rändern des Fettaufsatzes fehlen sie vollkommen.

Zusammenfassung: Bei einem 24jährigen, an Lungentuberkulose mit Endocarditis verstorbenen Mann sitzt an der Spitze eines weiten

M. D. im unteren Dünndarm eine Magenschleimhautinsel mit Fundusschleimhautcharakter. Sie wird zum größten Teil durch eine ringförmige Submucosa-Muscularis mucosae-Falte derart abgeschnürt, daß ein kleines Magenschleimhautsäckchen entsteht, aus dessen Öffnung die Magenschleimhaut noch gegen den Darm zu auf die äußere Seite der Abschnürungsfalte übergreift, ja auf einer Seite noch einen angrenzenden Streifen der Divertikelinnenwand überzieht (Abb. 14 d). Die Schleimhaut zeigt, besonders im Innern des Seitendivertikels, den typischen, unregelmäßigen Bau der Magenschleimhautinseln in Grübchen und Drüsen.

Man findet also hier an der Mageninsel die gleichen Verhältnisse wie in Fall Schaetz I und Fall XXVII: eine Submucosaringfalte, die einen adenomatös veränderten Magenschleimhautherd fast wie eine Mauer umgibt und auch z. T. abkapselt; auch hier ist die adenomartige Verbildung der ganzen Schleimhautformation im Innern des Cystchens größer als an den die divertikelwärts gerichtete Seite noch überziehenden Partien. Obwohl nun hier auch die innere Muskelschicht des Div. sich an der Faltenbildung beteiligt, ja sogar Muskelspangen, ähnlich denen der Klappenfalten, ausgebildet sind, so ist diese Faltenbildung doch als Abschnürungsfalte von den oben (Abschn. I) als Klappenfalten bezeichneten, nicht nur durch den Sitz nahe der Grenze der ortsfremden Insel und durch ihre Ringform, sondern auch durch die von ihren scharfen Rändern noch in die Mucosa ausstrahlende Muscularis mucosae auf das Schärfste zu unterscheiden. Es gilt somit auch für diese Bildung das schon auf S. 167 und 201 Gesagte.

Hier kommt freilich noch als ein Neues hinzu, daß in eine Seite der Abschnürungsfalte noch die Ringmuskulatur des Div. eintritt; und da diese zudem Muskelspangen entlang ihrem Rande abspaltet, so wäre man fast versucht, in diesem Falle wenigstens, beide Falten für Homologa zu erklären. Doch bleiben Unterschiede gegen die „Klappenfalte“ noch ganz unverkennbar bestehen: es tritt nur die Ringmuskulatur des Div. in die Falte ein, während sich die Längsmuskelschicht und die Muskelhülle der Seitenausbuchtung nicht mit an der Faltenbildung beteiligt; auch die sekundären Seitenfalten, die unverkennbar einer mesenchymalen Tendenz entsprechen, eine möglichst nahe Verbindung mit der Gegenseite herzustellen, lassen doch die Auffassung der ganzen Bildungen als Abschnürungsfalten als die Richtige erscheinen.

Die schon oben ausgesprochene Anschauung, daß die Abschnürungsfalten nur bei ortsfremden Magenschleimhautinseln und besonders bei solchen ohne Darmdrüsenbeimengungen auftreten, läßt sich also auch erweitern auf diejenigen, die mit Pankreaskeimen vergesellschaftet sind. Das läßt aber andererseits wieder die Vermutung, ob nicht die Reaktion des Sekretes der heterotopen Bildung auf die Ausbildung solcher Falten von Einfluß sei, etwas fraglich erscheinen, da ja im Pankreasherd des Falles XXVII immerhin genügend funktionierendes Parenchym ent-

wickelt war, um die Reaktion des Sekretes der Divertikelspitze zu beeinflussen. Aber die beigegebene Abb. 13 zeigt doch, daß die vorhandenen und wohlausgebildeten Abschnürungsfalten trotz ihrer Höhe denen von Fall Schaetz I und von Fall XXVIII keineswegs gleichen, sondern in ihrer Art eher an die Inselrandfalten von Fall Schaetz II und von Fall XXII erinnern; und der erstere dieser Fälle war von Darmdrüsenbildungen durchsetzt, der zweite verhältnismäßig klein: So kann also ein gewisser Einfluß der Sekretreaktion auf die Ausbildung der Abschnürungsfalten nicht in Abrede gestellt werden; denn auch gerade in Fall XXVIII, der sehr hohe, sich zentral sogar überdeckende Abschnürungsfalten trägt, muß wegen des einzigartigen Baues des subserösen Pankreaskeims ohne Ausführungsgang jeder neutralisierende Einfluß auf das Sekret der Mageninsel gefehlt haben.

Dieser Keim besteht allein aus größeren und kleineren Pankreaszellinseln, die vollkommen isoliert, nur zu Gefäßen und soliden Strängen glatter Muskulatur in Beziehung stehend, in dem Fettwulst der Divertikelspitze verstreut sind.

Zu der Deutung dieser Zellnester als Langerhans'sche Zellinseln wird man geradezu gedrängt, wenn man die histologischen Bilder vergleicht mit der Beschreibung, wie sie Sobotta für die Langerhans'schen Inseln des normalen Pankreas gibt:

„Die Zellen haben polygonale Form mit ungefähr mittelständigem Kern und deutlichen Zellgrenzen . . . das Protoplasma ist nicht basophil, aber auch nicht ausgesprochen acidophil." Er erwähnt auch die elliptische Kernform und die Granulierung des Protoplasmas. „Namentlich finden sich fast in jeder Insel einige wesentlich größere Kerne, während die Zellen selbst eher kleiner sind als die exokrinen Drüsenzellen. . . . Was aber die Inselbildung erst vollkommen charakterisiert . . . ist in erster Linie ihre vom exokrinen System abweichende Anordnung und ihre eng nachbarlichen Beziehungen zu den Blutgefäßen. . . . Die Zellen der intertubulären Zellhaufen bilden Stränge und Ketten, ohne jemals eine eigene Lichtung zu umschließen; dagegen ordnen sich die Inselzellen in 1—2 Lagen um die reichlich die Insel durchsetzenden, relativ weiten Blutcapillaren. . . . Bei größeren Inseln scheint das in der Regel in der Längsrichtung der Bildung gelegene Gefäß eine kleine Vene zu sein. Oft liegen die Kapillaren auch auf der Oberfläche der ganzen Insel. Von der Kapsel aus laufen einige Fäserchen in das Innere der Insel und erzeugen auf diese Weise ein äußerst feines und zartes Gerüst."

Diese Schilderung hätte ohne weiteres auch statt der eigenen verwendet werden können, um die Identität der erst so rätselhaften Zellinseln mit Langerhans'schen Pankreasinseln darzutun. Und selbst die Ähnlichkeit der Gebilde mit Paraganglien oder Epithelkörperchen, die einem auf der Suche nach verwandten Bildern zuerst auffiel, würde noch die hier gegebene Deutung unterstützen, da nach Sobotta „die intertubulären Zellhaufen des Pankreas . . . als Epithelkörperchen aufzufassen und u. a. der Carotidendrüse, der sie auch in ihrem Aussehen sehr nahestehen, gleichzustellen" sind.

Eine gewisse Schwierigkeit bieten aber die vorhandenen Muskelstränge, die von der Externa des Div. ausgehen und sich häufig, nahe den Zellinseln verlaufend, in den Fettwulst des Keimes aufsplittern, doch gibt auch hier Sobotta einen Fingerzeig:

„Der Hauptgang (Pankreasausführungsgang) des Menschen besitzt außer der bindegewebig-elastischen Schleimhaut auch eine Lage zirkulärer, glatter Muskelfasern von nicht beträchtlicher Stärke. Den meisten (!) [1]) Seitenästen, namentlich denen kleineren Kalibers, fehlt die Muskelschicht völlig."

Man muß also zur Deutung der hier vorliegenden Muskelbündel auch daran denken, daß es sich um die Reste von Ausführungsgängen handeln kann, die vielleicht erst als richtige epitheliale Formationen mit begleitendem Muskellager angelegt waren: daß dann aber nach dem Schwund der Epithelien nur die mesenchymalen Elemente noch erhalten blieben. Es wiederholen diese Muskelzüge auch in ihrer baumförmigen Auffaserung und ihren nach der Peripherie des Keims zu immer feiner werdenden Verästelungen wirklich ganz (wenn auch nicht ohne Unterbrechungen) die topographische Architektonik eines Ausführungsgangsystemes. Um nun diese Deutung noch wahrscheinlicher zu machen, sei jetzt erst erwähnt, was auch erst bei erneuter Durchsicht der Präparate auffiel, daß der einzige größere Muskelzug der ganzen Bildung seine Muskelzellen in stark schräger Richtung stehen hat, ja an einer Stelle sogar quer. Nur die kleineren zeigen ihre schmalen Bündelchen in der Verlaufsrichtung des Muskelzuges angeordnet. Es widerspricht dieser Auffassung auch nicht, daß in keinem der Stränge ein Lumen festgestellt werden kann oder Zellen, die sich als epitheliale Reste deuten ließen.

Mit Bestimmtheit kann auch die Annahme abgelehnt werden, daß diese aufgefaserten Muskelzüge vielleicht nur die „intramurale Lagerung" des Pankreaskeimes anzeigten, daß es nur die Divertikelmuskulatur sei, die durch den Keim auseinandergedrängt worden wäre; denn dafür sind die Muskelzüge viel zu spärlich, zu schmal, stehen auch vielfach senkrecht zur Divertikelwand, zeigen zu unverkennbar eine besonders innige Beziehung zu den Zellinseln selbst. Dann ist auch die Aufsplitterung von Darmmuskulatur durch Fettgewebe, das nicht die Kennzeichen eines Lipoms zeigt, gleich von vornherein unwahrscheinlich; auch die Lagerung der Muskelzellen des stärksten Stranges querüber wäre dann zu absonderlich und stünde außerhalb der Möglichkeit irgendeiner Erklärung, da doch auseinandergedrängte Muskelbündel die Zellen immer in der Richtung des Bündelverlaufes zeigen müßten.

So scheint also die ganze Morphologie der Muskelstränge samt ihrem Hervorgehen aus Muscularis externa des Div. dafür zu sprechen, daß man sie als letzte Überbleibsel von einst angelegten und dann wieder geschwundenen Pankreasgangsystemen aufzufassen hat. Es ergibt sich damit auch ein dritter, neuer Typ der Erscheinungsformen, die gerade die Ausführungsgänge in versprengten Pankreaskeimen annehmen können:

[1]) Hier hervorgehoben.

Den einen Typ schildert Quensel als ein Enterokystom bei einem Neugeborenen.

Quensel fand da, unmittelbar über der Cöcalklappe, eine 3 : 3 cm messende Cyste, die eine eiweißhaltige Flüssigkeit mit Epithelien, Leukocyten und Fettkörnchen enthielt, aber kein Mucin. Der Hohlraum ist in der Submucosa gelegen und von hohem Zylinderepithel ausgekleidet, das auch manchmal drüsenähnliche Einstülpungen mit hohen, einschichtigen Zylinderzellen zeigt. Ohne eigentliche Submucosa schließen sich daran zwei durch eine Bindegewebslage getrennte Muskelschichten an, deren Zellen vielfach gleichgerichtet verlaufen. Wäre die ganze Bildung, wie Quensel annimmt, auf einen abgeschnürten Rest des Dottergangs zurückzuführen, dann müßte die Anordnung der Muskulatur eine ganz andere sein, es müßten sich die Muskelschichten des Darms zwischen Darmmucosa und Cystenschleimhaut einschieben, so daß eigentlich nur subseröse Cysten entstehen könnten, wie in seinem Falle IV. Nun ist freilich die Cystenmuskulatur in zwei Lagen geschieden und das trennende Bindegewebspolster ist so stark, daß Quensel selbst die innere Muskellage für eine Muscularis mucosae hält. Damit bliebe aber wiederum die dann nur einschichtige Muscularis propria der Cyste ungeklärt; da nun zudem noch die Muskelschichten nicht, wie es bei Darmcysten der Fall sein müßte, senkrecht zueinander orientiert sind, so darf wohl, wenn auch nur mit aller Vorsicht (da nur die veröffentlichten Bilder eingesehen werden konnten),

Quensel's Fall als kein eigentliches aus Dottergangsresten herstammendes Enterokystom oder eine von Darmschleimhaut ausgekleidete Cyste aufgefaßt werden; der mucinfreie Inhalt, das Fehlen der Submucosa der Cystenauskleidung, die vielleicht adenomartige Ansätze zeigt, dann diese kräftige, umgebende Muskellage (die allerdings zwei getrennte Schichten zeigt), die submucöse Lagerung: das alles spricht dafür, daß eine cystische Abart eines (Dünndarm-)Adenomyoms vorliegt, wie sie auch Lauche in kleinerem Ausmaße bringt.

Neben diesen cystischen Adenomyomen kennt man dann noch die Adenomoyme, die besonders den epithelialen Anteil der versprengten Keime hervortreten lassen (Carbone, Trappe, Saltykow), und mit Fall XXVIII das Gegenstück von beiden, einen Pankreaskeim, von dessen Aufführungsgangsystem nur der mesodermale Anteil noch erhalten ist.

In dieser Auffassung konnte man noch dadurch gestärkt werden, daß schon Thorel die myomartige Muskulatur seiner Darmadenome nicht wie Cohen von der Muscularis der Gefäße ableitet, sondern den „Ausgangspunkt für ihre Neubildung in die, namentlich die größeren Ausführungsgänge begleitenden Züge von glatten Muskelfasern" verlegt, aber auch an abgespaltene Züge der Muscularis mucosae denkt. Und von der hyperplastischen Muskulatur von Myomen ist dann nur mehr ein Schritt zum vielleicht vorübergehenden Bestehenbleiben von funktionell scheinbar überflüssig gewordenen Muskelsträngen. In beiden Fällen spielt anscheinend die mechanische Funktion die geringste Rolle. Hier kommt aber noch hinzu, daß es sich um ein jugendliches Individuum handelt, bei dem vielleicht die Prozesse des Abbaues von Unnötigem noch nicht zum Abschluß gekommen sind.

Freilich konnte auch in Fall XX schon in einem isolierten, polypenartigen Fettläppchen der Spitze ein derartig — man möchte sagen — unmotivierter, glatter Muskelzug festgestellt werden; aus seinem Vorhandensein aber durften so weitgehende Schlüsse wie hier nicht gezogen werden, weil dort der Befund als einzelstehende Tatsache ohne jedes weitere Merkmal für seine Genese blieb. so daß selbst jetzt nur nochmals erneut auf jenen Befund aufmerksam gemacht sei, obwohl man nun im Zusamenhang mit Fall XXVIII geneigt wäre, auch dort in dem Fettanhängsel die Reste eines Pankreaskeimes zu vermuten.

Bei Fall XXVIII aber muß jedenfalls die ganze Fetthaube des Div. gedeutet werden als ein Pancreas aberrans, von dem, wie im Experiment bei Abbindung des Ausführungsganges, nur die Zellinseln als funktionierendes Parenchym noch erhalten sind, während die ganze exokrine Drüse entweder nie zur Anlage kam oder, was noch wahrscheinlicher ist, eben wieder bis auf Reste von Ausführungsgängen geschwunden ist. Die reichliche, wohl vikariierende Fettgewebsentwicklung im Bereiche des Herdes scheint die zweite Auffassung noch zu unterstützen

Die Beobachtungen nun, die an den Pankreaszellinseln dieses Falles gemacht werden konnten, haben nicht nur Bedeutung als Kennzeichen für das tatsächliche Vorhandensein eines ortsfremden Pankreas, ihr morphologisches Verhalten scheint noch viel weitergehende Schlüsse auf die Art der Genese solcher Herde zuzulassen.

So fällt vor allem auf, daß die Zellinseln dort, wo sie in Bindegewebsnestern eingeschlossen liegen, kleiner sind, als dort, wo sie nur von Fettgewebe umgeben sind; ja diese letzteren zeigten sogar Bilder, wie sie Ssobolew, Cecil und Heiberg als Hypertrophie und Adenome der Pankreaszellinseln bei Diabetikern beschrieben, wie sie Herxheimer vorzüglich bei der diabetischen Pankreascirrhose fand. Während aber Herxheimer neben einer auffallenden Vergrößerung der Zellinseln auch die Zellen selbst vergrößert und das bindegewebige Gerüstwerk vermehrt sieht (Fall I), hebt Ssobolew „den vollkommen einheitlichen Charakter der Zellelemente“ hervor, die ebenfalls, besonders in den Kernen, etwas über die Größe derer von normalen Tubuli pancreatici hinausgehen. Bei Heiberg waren die Zellstränge „im allgemeinen 2—3 Zellen breit“, auch beobachtete er „nicht mehr auffällig große Kerne . . . als man sonst im Inselgewebe sehen kann“. Die Größe solcher adenomartig veränderter Zellinseln wechselt ebenfalls sehr. Bei Ssobolew und Cecil waren sie in einzelnen Exemplaren 1,5 und 1,6 mm groß; Herxheimer und Heiberg fanden sogar solche bis 2 : 4 mm und 5 : 6 mm. In allen diesen Fällen aber handelt es sich um schwer zuckerkranke Menschen, die an dieser Stoffwechselstörung und — wie man nach der heutigen wissenschaftlichen Anschauung wohl auch sagen darf — einer funktionellen Minderwertigkeit des Inselsystems zugrunde gegangen waren. Bei Nichtdiabetikern aber betrug der größte Durchmesser, den Heiberg bei der Untersuchung verschiedener Bauchspeicheldrüsen fand, nicht

mehr als 560 : 360 μ, also ungefähr einen halben Millimeter. Dieses Maß aber bleibt noch ein weniges hinter dem zurück, das hier an den Zellinseln im Fettgewebe erhoben werden konnte. Da aber die Bilder, die besonders Heiberg von seinem Adenom einer Langerhans'schen Insel gibt, den hier beobachteten in hohem Grade ähnlich sind, so darf für die hier frei im Fettgewebe liegenden Inseln ebenfalls eine adenomartige Wucherung angenommen werden, oder — wie besser gesagt sei: — es kann hier bei den Zellinseln ohne bindegewebiges Stroma ein zwar nicht blastoides, wohl aber organoides Wachstum im Exzeß festgestellt werden.

Nun war es auch schon Herxheimer aufgefallen, daß bei seinen Fällen die frei und isoliert im Fettgewebe liegenden Inseln „sehr groß, z. T. von geradezu enormer Größe" waren; und daß die im Bindegewebe verteilten ihnen gegenüber kleiner erschienen. Umgekehrt aber beschreibt Ssobolew in einem bindegewebig sklerosierten Herde eines diabetischen Pankreas Bildungen von Inseln, die „einer hochgradigen Atrophie bis zum beinahe völligen Schwund des Inselgewebes" entsprechen. „Die Zellen der Inseln sind in diesem Falle kompromiert, im Volumen verkleinert und besitzen nur eine geringe Menge sich intensiv färbenden Protoplasmas um den pyknotischen Kern herum." Auch diese Beobachtungen entsprechen ganz den Bildern, die man hier an den in den Bindegewebsnestern gelegenen Zellinseln sieht.

Dieses gleichzeitige Vorkommen von hypertrophierenden Inseln im lockeren Fettgewebe und von atrophierenden in Bindegewebs-Muskelnestern kann nun hier nicht durch einen innersekretorisch bedingten Umbau des Drüsengewebes erklärt werden. Denn der 24jährige Träger dieses Meckel-Pankreas war kein Diabetiker; auch war sein an normaler Stelle gelegenes Pankreas ohne Veränderung, so daß die innersekretorische Leistung seines Organismus der Beihilfe dieses kleinen Herdes an der Meckelspitze auch gar nicht bedurft hätte.

Es muß also zur Klärung dieses seltsamen Befundes ein anderes biologisches Prinzip herangezogen werden, das nicht in krankhaften Veränderungen eines Organsystems gelegen sein darf, sondern das den besondern Wuchs- und Entwicklungsverhältnissen Rechnung trägt, die für die Spitze des Darmanhang, als eines Restes des Dottergangs, ganz besonders in Betracht kommen. Und gerade diese Lokalisation des Herdes läßt den Gedanken nicht von der Hand weisen, daß auch hier, wie schon bei den Mageninseln, im Widerstreit zwischen Epithel und Stroma der Schlüssel für das Verständnis dieser divergierenden Befunde gegeben ist.

Es ist ja die Spitze des M. D., wo schon in frühester, embryonaler Zeit eine Rivalität zwischen den entodermalen Abschnitten des Dottergangs und den mesenchymalen Partien des Bauchhöhlencöloms besteht, und auch meist zugunsten des die Abschnürung vollendenden Mesoderms s. o. Seite 171) entschieden wird. Man wird sich freilich den Vorgang

bei der Rückbildung des Dottergangs, wo die Anteile von Mesoderm und Entoderm in so inniger Beziehung zusammenwirken, nicht gleich von vornherein so vorstellen dürfen, daß durch das Überwiegen der Entwicklungstendenz des einen Teils die sonst schwindende Bildung bestehen bleibt: Es sind hier vielmehr immer beide Möglichkeiten zu berücksichtigen, neben einer überwiegenden Selbstbehauptungs- und Wachstumstendenz des Entoderms auch die zurücktretende oder unterliegende Umbildungstendenz [1]) des Entoderms, denn diese beiden Anteile des Dottergangs kommen für seine Gestaltung ausschließlich in Frage.

Es scheinen nun neben den Fällen mit Jejunum- und Magenschleimhautinseln (Seite 121 u. Seite 142) in gleicher Weise auch die Divertikel mit Pankreaskeimen geeignet, um in der Frage nach der Ursache der mangelhaften Dottergangsrückbildung einen Schritt weiterzukommen. Es ist ja außer Zweifel, daß bei Bildungsprozessen, wie es das Schwinden des Dottergangs ist, der Abbau der entodermalen Anlage und der Umbau des Mesenchyms derart Hand in Hand geht, daß bei normaler Entwicklung diese Stelle am geschlossenen Darmrohr nicht mehr erkannt werden kann. Würde diese Wechselwirkung gestört, indem der in sekundärer Differenzierung ablaufende Umbau des Mesodermanteils plötzlich stillstünde, so würden sich die entodermalen Anteile des Dottergangs ganz ihrem Formbildungsbestreben gemäß entwickeln können; vielleicht ist etwas Ähnliches bei den von Dünndarmschleimhaut ausgekleideten Divertikeln wirklich der Fall, doch fehlt für einen solchen Nachweis jeder morphologische Anhaltspunkt. — Würden aber umgekehrt die mesenchymalen Umbauprozesse in der ererbten Art und Weise weitergehen, indes das Entodermale — etwa aus einer Keimversprengung stammende — Gewebe seinerseits nicht nur aufhörte, sich rückzubilden, sondern sich im Gegenteil entsprechend seinem Zellmaterial weiterdifferenzierte: Dann müßten sich bestimmte und erkennbare Abweichungen in der histologischen Struktur dieser Epithelbildungen finden lassen.

Die hier erhobenen Befunde lassen wirklich auf eine solche Genese, eine solche vorübergehende Gleichgewichtsstörung der Gewebsarten einen Rücßschlnß zu, auch wenn hier, wie ja gewöhnlich, das Resultat dieses Widerstreites „nur das Gleichgewicht zwischen den Teilen“ (Roux) ist. So konnte schon oben an Hand der Magenschleimhautdivertikel gezeigt werden, daß die Bildungen der Abschnürungsfalten und die innerhalb dieser Mesodermklammern besonders verzerrt strukturierten Inselteile nur aus einem Überwiegen der Wachstumsenergie der Schleimhautteile über die mesodermalen Um- und Abbaubestrebungen erklärt werden

[1]) Der Ausdruck „Rückbildungstendenz“, der wegen der allgemeinen Rückbildungsprozesse an dieser Stelle am meisten naheläge, sei hier durch den Ausdruck „Umbildungstendenz“ ersetzt, da es sich ja nicht mehr um die Periode der Trennung von Nabel- und Darmanhang handelt, sondern um jene Entwicklungszeit, da der bereits vom Nabel getrennte Anhang sich bis zu glattem Darmverschluß umzubilden pflegt.

können. Auch die merkwürdige Bildung des Falles XX (S. 128 u. f.) mit der überhohen, durchlochten, in den Darm vorgeschobenen Kerkring-schen Falte scheint gleichfalls nur die Erklärung zuzulassen, daß der das ganze Divertikel ausfüllende Jejunumschleimhautkeim sich gegen den andrängenden, mesodermalen Darmwandteil nicht im Divertikel selbst voll entwickeln konnte, sondern sich, ähnlich wie die Mageninseln mit den überhängenden Randpartien, organoid, d. h. organähnlich, aber im Übermaß, in den Darm hinaus entwickelt hat.

Bei den Pankreaskeimen aber handelt es sich nun um Bildungen, die sich nicht frei im Darmlumen entwickeln, sondern die, wie ihr Mutterorgan, die subseröse, intramesenteriale Ausbreitung anstreben. Und dennoch zeigen sich auch bei diesen mitten im Mesenchym liegenden Herden mutatis mutandis die gleichen Abweichungen vom organgemäßen ins Organoide. Hier dokumentieren die adenomartigen Gewebsstrukturen in den Randpartien die überstandenen Gewebsspannungen zwischen den Ausführungsgangsystemen und den umgebenden muskulären und bindegewebigen Prozessen. (Es bleibt dabei ganz gleichgültig, ob die Muskulatur, die die Ausführungsgangsysteme umscheidet, mit der Muscularis mucosae der überziehenden Schleimhaut im Zusammenhange steht, wie bei Trappe festgestellt werden konnte, oder, wie Cohen meint, mit der Muskulatur der Gefäße. Askanazy nimmt für seine Magenkeime an, daß die Muskeln der Magendarmwandung „um die Schleimhautkanäle eine zarte Muscularis mucosae" bilden können.) Gerade die strukturelle Anordnung der erweiterten Gänge im Keim, peripher von den höher differenzierten Drüsenteilen, war es, die den ersten Anstoß gab, in diesem scheinbaren Wirrwarr von mißbildeten und verzerrten Formen nach einer Gesetzmäßigkeit zu suchen. Dabei ist die Verteilung von Gängen und Drüsen gewissermaßen ein Fingerzeig dafür, daß es in der Peripherie des Keims, trotz der starken Wachstumstendenz der Epithelien, nur zur Ausdifferenzierung von Ausführungsgängen, nicht mehr aber zu der von Drüsenläppchen kommen konnte, während in den zentralen Partien vollentwickeltes Drüsengewebe entstand. Der Fall XXVII weicht von diesem Typus nur insofern ab, als die Drüsenläppchen bis unmittelbar unter die Schleimhaut und in die Magenschleimhaut hereinreichen.

Leider aber sind, gerade in Hinsicht auf die topographische Verteilung dieser Gewebsformationen, die Beschreibungen des Pankreas accessorius, auch im Meckel, zumeist nicht ausführlich genug; es heißt da eben nur, daß die Drüsenläppchen neben oder zwischen den Ausführungsgängen liegen, oder es ist überhaupt nur von einem Gemenge, von einem „eigenartigen Durcheinander" (Mathias) von Drüsen und Gängen die Rede. Auch bei dem Falle Deetz mit besonders gewucherten Ausführungsgängen läßt sich, trotz ausführlicher Schilderung, nur erkennen, daß die „offensichtlich im Übermaß gebildeten Gänge" (Deetz) mehr gegen die Spitze zu liegen. Nur bei den, allerdings nicht im Meckel liegenden, Adenomyomen Trappe's heißt es, daß eine Anhäufung

von kleinen Drüsen (wahrscheinlich Pankreasdrüsen) unmittelbar „in der Schleimhaut selbst, an der Grenze des Tumors", also in seinem Zentrum, gelegen sind.

Auch Askanazy erwähnt einen Pankreaskeim in der Magenwand, der „vornehmlich in die Submucosa des Magens eingebettet ist; doch dringen längere und namentlich einige isoliert liegende, erweiterte Kanäle tief in die Muskulatur ein"; ähnliche Bilder bringen noch Thelemann, Magnus-Alsleben und Cohen, dessen Magenpankreas submucös gelegen und drüsiger Struktur ist, indes „erweiterte, geschlängelte und ausgebuchtete . . . Gänge . . . fast direkt bis an die Serosa" reichen. In dem gleichen Sinne durften auch Lauche's Bilder gewertet werden, die an einem akzessorischen Pankreas im Duodenum eines 44jährigen Mannes zeigen, daß gerade „die peripheren Teile unter der Serosa embryonalen Charakter" behalten haben, wie auch Thorel und Saltykow schon erwähnen, daß die Gangformationen „hauptsächlich an der Peripherie des Knotens" (Saltykow) gelegen seien, auch bei den „typischen Pankreasdystopien" im Duodenum.

Ebenso fällt es bei einem der Adenomyome von Runkel (Fall V, Abbildung) auf, daß die erweiterten, buchtig gegliederten Hohlräume nur die Randpartien einnehmen, während im Kern der Heterotopie zwar auch verzweigte, aber nur enge, typisch gestaltete Ausführungsgänge zu sehen sind. Man kann also fast von einem Typus der Gewebsanordnung sprechen; diesem tuen auch die Fälle keinen Eintrag, bei denen Gangsysteme zentral zwischen den Drüsenläppchen eingeschlossen liegen (Neumann, Nauwerck, Albrecht und Arzt, Quenzel, Holzweissig u. A.). Denn es sind dies gerade die subserös gelegenen oder die die ganze Darmmuskelwand durchsetzenden Keime, denen eine freie Ausbreitungsmöglichkeit geboten ist. Es spielt auch für die Entwicklungsart nicht nur der Widerstreit der Gewebsarten eine Rolle, sondern sicherlich neben der Lagerung und den mechanischen Beeinflussungen der intramuralen Lage (Muskeldruck, Sekretstauung; Askanazy) auch noch andere biologische Momente, z. B. die Größe des Keims: auch Lauche mißt dabei der Menge des Zellmaterials, der Wachstumsenergie und dem Zeitpunkt der Abschnürung einige Bedeutung bei. Steht dem Keim der für seine Größe notwendige Raum zur Verfügung, dann wird er die seinem Formbildungsbestreben adäquate Form auch annehmen; es sind das dann versprengte Pankreaskeime, die fast nur aus wohlgebildeten Drüsenläppchen bestehen. Nur wenn sich die Größe und Wachstumstendenz des Herdes und die Ausbreitungsmöglichkeit nicht entsprechen, wird sich der Gewebswiderstreit im versprengten Pankreaskeim geltend machen müssen. — Darum sind auch die subserösen oder intramesenterial gelegenen Pankreaskeime (vorausgesetzt, daß eine Verbindung mit dem Darmlumen noch besteht) am meisten dem Typus des Pankreas entsprechend entwickelt (Nauwerck, Thorel, Holzweissig).

Weiterhin scheint bei der Auswertung der topographischen Struktur

für die Gewebsrivalität auch von Belang, daß bei dem Pankreas aberrans im Magen und Dünndarm oft das wohldifferenzierte Drüsengewebe überwiegt, indes die Gänge wohl im Übermaß entwickelt, doch nicht so sehr das Bild beherrschen, wie in den Pankreaskeimen im Meckelbereich [1]). Wo diese aber mehr hervortreten, da scheinen sie die eben besprochene topographische Lagerung an der Peripherie der Keime zu bevorzugen; es seien hierfür nur 2 Fälle THOREL's erwähnt (Fall 2 und 3), die in der Submucosa der Pylorusgegend gelegen waren und sich mit ihren Drüsenläppchen ganz an die Schleimhaut anschlossen; der eine zeigte dann seine größeren und kleineren, ausführenden Kanäle nur im „unteren Teil des kleinen Knotens", also dort, wo der Keim in die Muskulatur hereinreichte; nur manchmal hingen noch kleine Drüsenläppchen an den Kanalenden. Der andere aber bestand „gegen die Tiefe zu", dort wo er die kräftige Pylorusmuskulatur durchsetzte, aus einem vielverzweigten Kanalsystem, das bis an die Serosa heranreichte; auch hier schlossen sich den Kanälen nur selten noch „kümmerliche Acini" an. Auch im Magen sind die ortsfremden Keime in einem Mesenchym angelegt, dessen Bildungstendenz die typische Umscheidung des Magen- und Darmentoderms zum Ziele hat, so daß sich die gegenseitigen Gewebsspannungen bei ihnen, wie bei denen im Darm, geltend machen müssen. Doch scheint das eben nur dort besonders deutlich hervorzutreten, wo, wie im Pylorus und bei intramuraler Lagerung, der hemmende Druck des Mesoderms ein besonders starker ist, oder aber im Bereich der Spitze des M. D., einer Gewebsbrücke mit ausgesprochener Um- und Abbautendenz.

Am schönsten und markantesten nun ist der Einfluß des Bindegewebes auf das Epithel an den Bildungen der im Keimstroma verstreuten LANGERHANS'schen Zellinseln des Falles XXVI und XXVIII zu sehen. Hier sind gewissermaßen alle Zwischenstufen wohl ausgebildeter Zellinsel und eben verschwindender in bunter Mannigfaltigkeit geboten. Wie in den Fällen XXVI und XXVII die Zellinseln fast ausnahmslos im Bindegewebe gelegen haben, so sind dort auch die Bilder noch von einer gewissen Einförmigkeit; es überwiegen da die Formen mit engstehenden pyknotischen Zellen, wie sie SSOBOLEW beschreibt, wenn auch wohl ausgebildete, besonders im Fettgewebe des Falles XXVII, noch vorkommen. Bei Fall XXVIII aber springt der Unterschied der Inselformen, wie sie im Bindegewebe und im Fettgewebe auftreten, auf den ersten Blick in die Augen. Die Abbildungen 15 und 16 sind dafür ein ausgezeichneter Beleg, wenn auch dadurch, daß Abbildung 16 bei stärkerer Vergrößerung gezeichnet ist, der Größenunterschied zu sehr betont erscheint. Man sieht aber deutlich, wie in Abbildung 15 die Zellinseln kleiner und z. T. nur aus kleinen, stärker gefärbten Zellgruppen

[1]) So findet der erste Beobachter, KLOB, überhaupt keinen Ausführungsgang; und auch ZENKER und NEUMANN erwähnen noch keiner adenomartigen Bildungen.

bestehen, während in Abbildung 16 die breiten, vielzelligen Stränge in gewisser Mächtigkeit zwischen den vermehrten und auch stärker blutgefüllten Kapillarschlingen hindurchziehen. Bei diesen Inseln fehlt nicht nur ein bindegewebiges Lager, sondern sie scheinen auch einer bindegewebigen Kapsel völlig zu entbehren. Wie schon oben angedeutet, kommt hier eine endokrine Veranlassung weder für den Schwund, noch für die Wucherung der intertubulären Zellhaufen in Betracht; auch eine ungleiche Gefäßversorgung muß außer Betracht bleiben, da im Gegenteil gerade die schwindenden Inseln in den reicher vaskularisierten Bindegewebsnestern liegen; ebensowenig könnte auch ein chronisch-entzündlicher Schrumpfungsprozeß im Bindegewebe verantwortlich gemacht werden, für den jeder histologische Anhaltspunkt fehlte. Selbst die Annahme einer einfachen adenomatösen Wucherung der Inselepithelien muß fallen gelassen werden, da mehrere Inseln so auffallende Größe zeigen man also wieder ohne die Hilfsannahme einer Systemerkrankung nicht auskäme. Es kann also nur in den Verschiedenheiten des umgebenden Gewebes selbst der Grund für das verschiedene Verhalten der Zellinseln gesucht werden; und auch für diese Verschiedenheit kann kein funktionell-mechanischer Grund angegeben werden; denn selbst, wenn man das Fettgewebe als ein weniger Widerstand entgegensetzendes Nachbargewebe gelten lassen will, so bestehen doch für die Bindegewebsinseln keine erkennbaren Anhaltspunkte irgendwie funktionell bedingter Leistung.

Dieser Fall XXVIII reiht sich hiermit, trotz seiner Einzigartigkeit, ganz den beiden anderen Fällen an, ja er wirft vielleicht auch noch, zusammen mit Fall XXVI, ein klärendes Licht auf die Entwicklungsgeschichte des Pankreas; beide scheinen nicht ohne Belang für den Kampf, der auch jetzt noch über die Genese der Langerhans'schen Zellinseln herrscht.

Nach dem neuesten Lehrbuch der Entwicklungsgeschichte des Menschen (Ivar Broman) entsteht das Pankreas aus einer ventralen und dorsalen Anlage, die bei 3 mm und 4 mm langem Embryo entsteht und bald zu dem retroperitonealen Pankreas commune verschmilzt. Mit dem Beginn des zweiten Embryonalmonats (Embryonen von etwa 8 mm Länge) fangen die entodermalen Anlagen an, sich zu verzweigen, bekommen, nachdem sie unmittelbar nach ihrer Entstehung kompakt erschienen, wieder ein Lumen; diese Drüsenröhrchen entwickeln sich zu den exokrinen Acini der Drüsen. Andere aber bleiben kompakt, schnüren sich von den Drüsenzweigen vollkommen ab und stellen dann die endokrinen Langerhans'schen Zellinseln dar. Damit wäre für das menschliche Pankreas die isolierte und vollkommen selbständige Entwicklung der Acini und Zellhaufen aus den Ausführungsgängen anzunehmen.

Ganz so geklärt scheinen freilich diese Vorgänge nicht zu sein, vielmehr gehen die an embryonalem und pathologischem Material gemachten Beobachtungen in zwei Richtungen auseinander [1]). Die einen fassen wie Broman die Inseln als Bildungen sui generis auf (v. Hansemann, Diamare, Gartier

[1]) Der kurze Überblik über diese Streitfrage hält sich im wesentlichen an die Untersuchungen und Zusammenstellungen von Herxheimer und von Seyfarth.

u. A.). Besonders R. M. Pearce fand schon bei $2^1/_2$ monatlichen Föten die Zellinseln scharf vom Bindegewebe abgesetzt, mit 3 Monaten eine Vaskularisation und Faltenbildung und am Ende des dritten Monats eine Trennung der Inseln von den Epithelsprossen, indem das Bindegewebe den Inselstiel zum Schwinden bringe. Und so hören mit der Geburt die Vermehrung und das Wachstum der Inseln auf (Küstner). Übergänge zwischen Langerhans'schen Inseln und echten Pankreaszellen seien bei den Tieren zu jeder Entwicklungsperiode ausgeschlossen (Helly). Das Wachstum des Drüsenparenchyms erfolge dann nicht aus den Inseln heraus, sondern aus den Tubuli, wo man auch während der Hauptwachstumsperiode die meisten Mitosen finde (Weichselbaum und Kyrle 1909); auch hätten viele Inseln ausgesprochene und geschlossene Bindegewebskapseln (Löwenfeld und Jaffé).

Im Gegensatz dazu nehmen eine Reihe von Autoren eine wechselseitige Entstehung von Drüsen und Inseln auseinander an, vor allem Laguesse, der als erster die sog. „Balancementtheorie" aufstellte; es sind ja auch die Langerhans'schen Inseln desselben epithelialen Ursprungs wie die Acini. Man will aber auch Übergange von Inselzellschleifen zu Drüsenacinis gefunden haben (Karakascheff, Herxheimer). Während aber Mironescu annimmt, daß die Inseln wahrscheinlich nach der Geburt aus Drüsengewebe entstehen, hält Carly Seyfarth seinerseits die Inseln für „Vorstufen der Entwicklung des Drüsenparenchyms und für Reserveorgane im späteren Leben".

Dieser letztere insbesondere hat erst im Jahre 1920 an einem großen Material den Nachweis dieser Behauptung versucht. Die Entstehung der Inseln aus den epithelialen Gängen hatten schon Karakascheff, Weichselbaum und Kyrle nachgewiesen. Schon mit der 17. Woche aber würden die peripheren Zellen der bereits freiliegenden Inseln deutlich kleiner und ähnlich denen des Drüsenparenchyms, besonders den zentroacinären Zellen. Ununterbrochene Kapseln fehlen (auch bei Herxheimer). Es steht also schon theoretisch-anatomisch einer Umwandlung von Drüsen in Inseln nichts im Wege, während Übergänge von Inseln in Acini vom 6.—9. Monat der Entwicklung deutlich zu sehen seien. Kleinere Inseln bei Neugeborenen stünden sogar noch mit Ausführungsgängen im Zusammenhang. Wie sich im fötalen Leben die Drüsenacini aus den Inseln entwickelt hätten, ebenso könnte man später auch eine Rückumwandlung von erschöpften oder nicht funktionierenden Tubulizellen in Inselgewebe nachweisen.

Es sind also nach Seyfarth die Langerhans'schen Inseln nicht Organe sui generis, sondern vielmehr nur Erscheinungsformen des sezernierenden Parenchyms. „Beide epithelialen Gebilde des Pankreas, sowohl die Acini als auch die Inseln, nehmen an dieser inneren Sekretion teil." Für diese seine Anschauung bringt Seyfarth auch eine Anzahl von Gewährsmännern bei, wie seinen Lehrer Marchand, Karakascheff, v. Hansemann, Koch, Lewaschew, Benda u. A.

Trotzdem scheinen gegen Seyfarth's Theorien ganz ernsthafte Bedenken zu bestehen. Denn nach seiner Behauptung, daß „die Langerhans'schen Inseln wohl ihren direkten, nie aber den indirekten Zusammenhang mit den Ausführungsgängen verlieren", muß ja gleich von vorneherein die Erklärung der äußeren Sekretion des Pankreas einige Schwierigkeiten bereiten. Da die Inseln, wie nun allgemein anerkannt, aus den Ausführungsgängen entstehen und sich von diesen, wie auch Seyfarth zugibt, trennen, so müßten die aus ihnen entstehenden Drüsenacini von sich aus sekundär einen neuen Zusammenhang mit den Ausführungsgängen suchen; so allein erscheinen die eben angeführten Worte Seyfarth's

verständlich. Aber von dem Auftreten einer solchen Verbindung ist bei ihm nie die Rede, ganz abgesehen davon, daß eine solche sekundäre Kommunikation so vieler Drüschen mit den wenigen Ausführungsgängen schwer vorstellbar wäre. (Die umgehrte Annahme, daß die von den Ausführungsgängen aussprossenden Drüschen sich sekundär mit den Inseln vereinigten, widerspricht offenbar den Bildern Seyfarth's, der Übergänge zwischen beiden gesehen hat.) — — — Weiterhin aber dürften auch die hier vorliegenden Befunde von Fall XXVIII (und auch XXVI) gegen Seyfarth sprechen. Es muß dabei allerdings die Voraussetzung gemacht werden, daß die versprengten Keime ihrem Mutterorgan im physiologischen wie auch pathologischen Geschehen ganz entsprechen; diese Annahme ist aber um so berechtiger, als das gleiche biologische Verhalten auch für andere Heterotopien, so für Magenschleimhautinseln des Ösophagus von Schridde und Schwalbe, für die des Darmbereichs von Fr. P. Müller nachgewiesen ist. Und so wird wohl angenommen werden dürfen, obwohl biologisch-chemische Untersuchungen darüber nicht vorliegen, daß auch die Pankreaskeime in Gewebsreaktion und Entwicklung denen des Pankreas commune analog sind. Die unmittelbar in die Augen fallenden Befunde an dem hier vorliegenden Material schienen zwar erst mehr für Seyfarth's Meinung zu sprechen; denn auch bei Fall XXVIII fehlen den vergrößerten Inseln Kapselbildungen fast vollkommen. Es bestünde also immerhin die Möglichkeit, daß das umgebende Drüsenparenchym mit dem Schwinden der Ausführungsgänge sich zu rein innersekretorischer Insel zurückverwandelt habe. Und daß hier ein erst angelegtes Drüsenparenchym geschwunden ist, scheint aus dem Vorhandensein der Fetthaubenbildung an der Divertikelspitze und aus den als Muskelbündel noch vorhandenen Ausführungsgangsresten hervorzugehen. Dagegen dürfte es unangebracht sein, etwa eine Rückbildung des seiner sekretorischen Funktion verlustig gehenden Parenchyms in diese zweifellos noch endokrin funktionierenden Inseln anzunehmen, obwohl die Größe der freien Zellinseln vielleicht eine solche Auffassung ermöglichte. Aber es würde dagegen die unregelmäßige Verteilung der Inseln im Fettgewebe sprechen; auch sind die in Bindegewebe eingebetteten Inselgebilde, die deutlich selbst in Rückbildung begriffen sind, sicher nicht aus rückgebildeten Drüsenacini entstanden. Denn sie liegen so eng aneinander, daß sich ein Pankreasparenchym zwischen ihnen gar nicht hätte entwickeln können. Nach Seyfarth's Lehre freilich würde man sie als Inseln aufzufassen haben, die durch irgendeinen Umstand an der vollen Ausentwicklung in Drüsenacini verhindert wurden. (Daß dieser Umstand allein in dem Widerstand des umgebenden Bindegewebes zu suchen ist, wurde schon oben auf S. 217 dargetan.) Aber nach den Befunden von Fall XXVI, diesen kleinen und kleinsten, mit Schaltstücken an die Ausführungsgänge angeschlossenen Drüsenläppchen und nach den auch einzeln am Rande der Läppchen im Stroma abgedrängten Acini, die z. T. deutlich die Zeichen von Rückbildung darbieten, muß man sagen, daß weder „die

Rückwandlung von erschöpften oder nicht funktionierenden Tubulizellen in Inselgewebe für nachgewiesen" (Seyfarth) gehalten werden kann — denn es erfolgt einfach ein Schwund der Drüsen als Drüsen —, noch daß die Acini aus Inseln als ihren Vorstufen sich entwickeln, — denn hier setzen die einzelnen Acini direkt an die Schaltstücke an. Soweit sich aus Zustandsbildern überhaupt ein Schluß auf Entwicklungsvorgänge ziehen läßt, müßte nach den hier vorliegen Befunden mit J. Broman eine selbständige Entwicklung der Acini, wie der Inseln (aus den Ausführungsgängen) angenommen werden; die einen behalten ihre Verbindung mit den Ausführungsgängen und schwinden ganz, wenn sie diese Verbindung mit dem Darmlumen verlieren (Fall XXVIII); die anderen aber trennen sich nach fertiger Entwicklung regelmäßig von den Ausführungsgängen und können in Drüsenläppchen oder auch für sich im Stroma liegen (Fall XXVI, XXVII); hier neigen sie, entsprechend ihrer Umgebung, bald zum Schwund, bald zum Wachstum im Exzeß.

[Auf die gleiche Weise wären wohl auch Drüschen zu deuten, die in den beiden letzten Fällen auf der Höhe der Abschnürungsfalten, von der Mageninsel aus durch die Muscularis mucosae hindurch in das Faltenstroma durchbrechen; man könnte dabei an eine Entstehung durch Narbenzug denken, wie ihn Lubarsch für die Genese der submucösen Drüsenheterotopien bei Gastritis chronica annimmt. Wenn die Befunde hier auch sonst ganz den Stoerk'schen Bildern entsprechen, so fehlt doch jede entzündliche oder regeneratorische Veränderung. Da auch, besonders in Fall XXVII, ganz gegen die Serosa zu, ähnliche von Pankreasgängen ausgehende Drüschen festgestellt werden können, also mitten im heterotopen Keim, so besteht kein Zweifel, daß man es hier mit angeborenen Gewebsmißbildungen zu tun hat.]

Ganz kurz sei noch darauf hingewiesen, daß in den beiden letzten Fällen, in denen Pankreas und Magenschleimhaut im Meckel vergesellschaftet war, wiederum die schon ausführlich erläuterten Abschnürungsfalten in stärkster Ausprägung vorhanden sind; da bei ihnen sowohl, wie auch bei den von ihnen getragenen und abgegrenzten Mageninseln, alle schon oben aufgestellten Charakteristika anzutreffen sind, so sei hier nur auf das bereits in Abschnitt II A (S. 168ff.) Gesagte hingewiesen: das gilt um so mehr, als ja Fall XXVI, der einen Pankreaskeim ohne Magenschleimhautüberzug aufweist, auch keine Spur von Abschnürungsfalten erkennen läßt.

Ein Unterschied soll dabei nicht verschwiegen werden: daß nämlich in Fall XXVIII die Mageninsel nicht etwa wie sonst nur auf die halbe Höhe der Abschnürungsfaltenaußenseite übergreift, sondern auch noch den anliegenden Bezirk der Schleimhautauskleidung der Divertikelspitze bildet, aber nur so weit, als der Pankreasfettlappen auf der Serosaseite die Divertikelkuppe bedeckt (s. Abb. 14, d'). In genetischer Beziehung würde diese, allerdings nur für die Medianschnitte des Präparates zutreffende Tatsache unbedingt zu der Auffassung verleiten, daß im embryo-

nalen Leben eben ein bestimmter Bezirk des Dottergangsentoderms die Fähigkeit zu heterotoper Differenzierung besaß und sich darum bis zu einer gemeinsamen Grenze, je nach seiner Lagerung, in Magen- und Pankreasgewebe umwandelte. Aber abgesehen davon, daß schon auf der Gegenseite (s. Abb. 14, d) die Grenze von Pankreaskeim und Mageninsel keine gemeinsame ist, scheint auch keineswegs die ganze Fetthaube dem Pankreaskeim zuzurechnen zu sein. Die schmaleren Randpartien des Fettwulstes, die frei von Langerhans'schen Zellinseln gefunden wurden, werden wohl als Reste des Mesenteriolums aufgefaßt werden müssen, wie auch schon das erste sichere an der Spitze eines M. D. gefundene Pankreas (Zenker) und nach ihm noch manche andere „in Fettgewebe eingehüllt" waren. Dieses Mesenterialfett endete auch hier keineswegs immer an der Mageninselgrenze, wie es auf dem Medianschnitt der Fall ist. Somit ist auch im Falle XXVIII kein typischer Zusammenhang zwischen Pankreas und Mageninsel feststellbar, wie er bei Fall XXVII schon (Pankreasdrüsenläppchen sogar direkt in der Magenmucosa, Ausbreitung des Keims nur unter einem Teil der Mageninsel) vermißt wurde. Man muß sich also einstweilen mit dem aus der histologisch-strukturellen Beschaffenheit der Keime Gegebenen und Zuerschließenden begnügen, ohne aus dem Verhältnis der beiden Gewebsheterotopien selbst irgendwelche Schlüsse ziehen zu können.

Und so muß auch der Anschauung widersprochen werden, die in den Div. mit Pankreaskeimen nur die erweiterten und der Umgebung entsprechend darmgemäß (Holzweissig) oder magengleich (Nauwerk) differenzierten Teile eines Pankreasausführungssystems sehen möchte. Es müßten sich dann die Pankreasläppchen im Magen wie Meckel unmittelbar an den darm- (bzw. magen-)ähnlich differenzierten Teil anschließen, es dürften aber nicht, wie die Bilder des Falles XXVI zeigen, noch hyperplastisch entwickelte Ausführungsgänge dazwischen geschaltet sein. Auch die in Mucosa und Muscularis vollkommen darm-(magen-) gleich gestaltete Div.-Wand bedürfte dann einer anderen Erklärung als durch das „Milieu" allein. Denn wenn wirklich nur „an der Spitze" von kongenitalen Div. „das Milieu für die Differenzierung in der Richtung zum Pankreasgewebe geboten" (Lauche) ist, dann würde der Sitz solcher Keime an den Seitenteilen von Div. unverständlich werden (Albrecht und Arzt, Fall XXVI); die Magenschleimhautbezirke, die ebenfalls an Div.-Spitzen in unmittelbarem Verein mit Pankreasläppchen stehen (Fall XXVIII), zeigen trotz des gleichen Milieus ihre eigene Gestaltung.

Für den Morphologen ist die Aufdeckung von biologischen Gesetzen viel schwerer als für den Experimentator, da jener — abgesehen von dem naturgemäß beschränkten Material — immer nur Zustandsbilder vor sich hat, nicht aber Vorgänge beobachten kann; er arbeitet gewissermaßen mit Gleichungen, von denen er nur das Resultat kennt. Trotzdem muß er sich immer bewußt bleiben, daß keine Erscheinungsform dem Zufall ihre Entstehung verdankt, daß sich auch die kleinste Be-

sonderheit nach einer streng bestimmten Gesetzmäßigkeit entwickelt und entwickeln muß und so Fingerzeig werden kann für die Aufdeckung einer der vielen Unbekannten jener Gleichung.

So ließen sich hier die Folgerungen von der Tendenz des intramesenterialen Wachstums der Pankreaskeime und von dem Widerstreit zwischen den epithelialen und mesenchymalen Anteilen der Keime gerade an der Spitze Meckel'scher Divertikel ableiten. Und diese Schlußfolgerungen waren möglich, weil die zur Verfügung stehenden Fälle von dem Aussehen eines gewöhnlichen Pankreas abwichen, wie es in den Fällen der Autoren (Wright, Zenker, Neumann, Nauwerck, Schirmer[1]), Brunner[1]), R. Albrecht, Merkel[1]), Wilms, J. P. L. Hulst, Quensel III, Albrecht und Arzt, M. Koch[1]), Tschiknawerow, Deetz[1]) und Fanconi) gegeben zu sein scheint, und weil sie sich, obwohl verschieden, doch in den Einzelbestandteilen ihrer Bildungen von merkwürdig übereinstimmender Ähnlichkeit zeigten. So dürfen sie trotzdem als typisch hier angeführt werden, weil die genaueste Beobachtung und Beschreibung der topographisch-histologischen Struktur, die schon bei den Magenschleimhautinseln im Meckel aus einigen wenigen Beispielen bedeutsame und allgemeine Charakteristika erschloß, auch hier nicht im Stiche lassen kann; denn es handelt sich ja, wie schon Askanazy in neuester Zeit für das Pancreas aberrans im Magen auf das strikteste betonte, nicht etwa um Tumoren, auch nicht um irgendeine Form gutartigen Geschwulstwachstums, für die natürlich der Versuch einer Typisierung des Wachstums ein müßiges Unterfangen wäre, sondern es liegen hier Organoide [oder „Blastoide"] vor, „kongenitale Gewebsexzesse, die im Prinzip scharf von dem Wachstumsexzeß der Blastome zu trennen sind. Sie können als atavistische Blastoide bezeichnet werden, wobei aber ihren pathologischen Umwandlungen Rechnung getragen werden muß, die bis zu Einschlüssen undifferenzierter entodermaler Inseln gehen können und manchmal nur mikroskopisch zu entdecken sind" (Askanazy). Über die Auffassung der Keime als Atavismen wird dann unten noch zu sprechen sein.

Zusammenfassung.

1. Das Pancreas aberrans findet sich im menschlichen Verdauungstraktus vom Magen bis zur Ileocöcalklappe (Reitmann, Glinski, Matthias), vorzugsweise aber an der Spitze oder in der Nähe der Spitze Meckel'scher Divertikel; unter dem eigenen Material 3mal unter 30 Fällen, also in 10 % der M. D. überhaupt. Es liegt submucös oder intramesenterial, zumeist aber intramural.
2. Das Pancreas aberrans im Meckel kann mit Magenschleimhaut-

[1]) Hier ist die mikroskopische Beschreibung nicht in genügender Ausführlichkeit gegeben.

inseln vergesellschaftet sein; das ist bei den Keimen des Dünndarms sonst nicht der Fall.

3. Die Pankreaskeime im Meckel bieten Bilder, die bald dem wohlausdifferenzierten Pankreas gleichen, bald die Ausführungsgänge in adenomyomartigen Bildungen vorherrschen lassen, bald auch nur Pankreaszellinseln zeigen. Zwischen der ersten und zweiten Form können sich alle Übergänge finden.
4. Es besteht die ausgeprägte Tendenz des intramesenterialen Wachstums, wenn diese auch meist in sog. intramuraler Lagerung stecken bleibt. Dies gilt auch für die Keime des Magens und übrigen Darms.
5. Die Topographie der Ausführungsgangsysteme als der primitivsten Entwicklungsstufe der Keime an der Peripherie, die Beobachtung von regressiven Prozessen (bzw. von Entwicklungshemmungen) an Drüsenacini, wie an Langerhans'schen Zellinseln im Bindegewebe der Randpartien, lassen die Vermutung aufkommen, daß ein Widerstreit zwischen Epithelformation und Stroma bestünde, und legen so den Gedanken nahe, daß die Pankreaskeime nicht autochthon entstanden sind.
6. Besonders die Befunde an den Drüsenacini (Stehenbleiben auf embryonaler Stufe, nur aus einigen Acini bestehende Drüsenläppchen in dichtem Stroma) lassen auch Schlüsse auf das Entwicklungsgeschehen zu (Entwicklung der Drüsen direkt aus den Ausführungsgängen, nicht auf dem Umweg über Inselbildungen).
7. Auch die neueste, für die Erklärung des Vorkommens von Pankreas in Darm und Divertikelspitzen geschaffene Theorie von der „milieubedingten Differenzierung" (Lauche) genügt nicht allen Befunden.

C. Meckel'sche Divertikel mit heterotopen Epithelformationen von nicht organoidem Typus.

Hier seien noch ganz kurz die beiden Fälle von M. D. geschildert, bei denen ebenfalls erst die Serienuntersuchung allerkleinste, epitheliale Herde auffinden ließ, deren Deutung besondere Schwierigkeiten machte, da es sich nicht um Heterotopien von organoidem Typus wie die eben besprochenen handelt, sondern um zwei andersartige Formationen, deren erste in Genese und Deutung gerade jetzt wieder besonderes Interesse genießt. Meinung steht hier noch gegen Meinung. Es handelt sich dabei um einen auch im Darm relativ seltenen Befund, ein

1. Meckel'sches Divertikel mit Karzinoid.

Fall XXIX: Sekt.-Nr. 340/22, Schwabing: Mann, 69 Jahre.

Klinisch: Bronchopneumonie.

Sektionsdiagnose: Chronisch-lobuläre Pneumonie beider U. L. Anthrakotische Induration beider O. L. Bronchiektasien. Eitrige Bron-

chitis. Lungenödem. — Eitrige Tonsillitis links. — Decubitus. — Lipom des Mesenteriums. — Meckel'sches Divertikel.

Auszug aus Bericht: 1 m oberhalb der Ileocöcalklappe ein pfirsichkerngroßes, handschuhfingerartiges Div. Übriger Befund ohne Belang.

Makr.: Am seitlichen Umfang des Darmes sitzt, nach der einen (wahrscheinlich kranialen) Seite spitzwinklig abgehend, und nach der entgegengesetzten Seite leicht bogenförmig gekrümmt, ein 3,5 cm langes Div., das in der Mitte auf 1,7 cm Durchmesser erweitert ist, während seine Spitze ein 0,7 cm messendes, vom übrigen Div. durch eine leichte Kerbe abgesetztes Säckchen darstellt. Schon äußerlich entspricht diese Kerbe einem schmalen Fettband, das aus den sich teilenden und hier querverlaufenden Enden des Mesenteriolums besteht. Dieses hängt mit dem des Darmes zusammen und zieht nahe der Innenseite des Divertikelansatzwinkels bis zum Rande des Endsäckchens.

Die Schleimhautauskleidung zeigt Follikelbildung, eine Faltenbildung besteht nur an der Grenze der Spitzenauftreibung und gegen den Ursprung zu in einer Ringfalte. Von hier ab verengert sich durch eine Art Klappenfaltenbildung, die aus den sich ungefähr 2,5 cm weit aneinanderlegenden Darm- und Divertikelwandungen besteht, die Mündung des Div. bis auf 0,7 cm Durchmesser. Die Klappenfalte endet in einem rundlichen Schleimhautwulst (s. Taf. IV Abb. 4).

Mikr.: Dieser Schleimhautwulst ist von einem starken, am Rande kolbenartig verdickten Muskelpolster getragen, das aus den beiden Muskellagen von Darm und Div. entstanden ist. Zentral zeigen sich kräftige Muskelfasern, die längs der Scheidewand verlaufen, darm- und divertikelwärts davon noch die derben, querverlaufenden Bündel der Ringmuskulatur, die gegen das Ende der Falte etwas auseinanderweichen, als würden sie darm- und divertikelwärts auseinandergezogen. Vor diesem Doppelwulst liegt noch, durch Bindegewebe und besonders kräftige Gefäße von ihm getrennt, eine drehrunde, kräftige, querüber ziehende Muskelspange und daneben noch eine ganz kleine. Seitlich gehen diese Muskelstränge bald in die querverlaufenden Schichten der Muskelgrundlage über.

Das ganze Div. zeigt fast mächtige Lagen von hypertrophischer Muskulatur, die auch in kaum verminderter Stärke die Säckchenbildung in der Spitze mitbilden helfen. Freilich sind hier die Fasern unregelmäßig, ja sogar lückenhaft durchflochten, derart, daß in den Seitenteilen der Spitzenausbuchtung mehr die schrägverlaufenden Schichten, am Kuppenschluß aber die quer zum Darmlumen gelegenen vorherrschen, manchmal aber nur eine Muskelschicht zwischen Serosa und Submucosa liegt. Ein isolierter, besonders starker Muskelring liegt unmittelbar proximal der Einkerbung, die die Spitze etwas vom übrigen Div. absetzt; auf der einen Seite ist dieser Muskelring für sich noch innerhalb einer etwas verdünnten Ringmuskelschicht gelegen, während er sich nach der anderen Seite zu ganz in die besonders mächtige Ringmuskelschicht verliert. Überall sind besonders die stärker hypertrophischen Muskelzellen von bräunlichen Abnutzungspigmentkörnchen vollgepfropft.

Die Einkerbung am Rande der Divertikelspitze scheint nicht so sehr durch diese Unregelmäßigkeit in der Muskelverteilung, sondern mehr durch eine kräftige, wechselnd hohe Submucosaringfalte bedingt zu sein. Sonst ist die Faltenbildung im Div. ausgeprägter, die Falten höher als im Darm; besonders am Rande der Klappenfalte finden sich einige sehr hohe,

allerdings flach an die Wand gelegte Submucosafalten. Die Muscularis mucosae ist sehr kräftig und aufs stärkste von Abbaupigment durchsetzt, die des Darmes in geringerem Maße. Die Mucosa selbst ist in autolytischem Zerfall.

Im Bereiche der Spitzenauftreibung, seitlich von der Kuppenmitte, wird ein sehr auffälliger Befund erhoben. Dort sitzen unmittelbar unter der Muscularis mucosae (s. Abb. 17), aber ohne Verbindung mit dem Epithel der Mucosa, ein Halbdutzend Zellnester von verschiedener Größe, die in der Serie netzartig miteinander zusammenhängen. Die ganze Bildung treibt die Muscularis mucosae und Mucosa selbst etwas hügelig gegen das Lumen vor. Die kleinsten der Nester haben etwa den halben Durchmesser einer LIEBERKÜHN'schen Drüse, die größten erinnern ungefähr an mittlere Pankreaszellinseln. Stellenweise sitzen die Bildungen nicht fest in ihrem Stroma, sondern lassen zwischen diesem und sich schmale Gewebslücken sehen. Die Zellen der Nester haben schmalen, gekörnten Protoplasmasaum, liegen eng aneinander, die Zellgrenzen nicht immer deutlich sichtbar. Die Kerne sind meist rundlich oder leichtoval, von der Größe etwa eines Lymphocyten, doch sind sie nicht alle von gleicher Größe, auch bald mehr oder weniger dunkel gefärbt, einzelne sind auch größer, blasser; spärliche andere sind dann wieder kleiner, schlecht färbbar, ihre Grenzen unscharf, als ob sie in Auflösung begriffen wären. Von diesen Epithelnestern sind nur die kleineren von rundlichem oder ovalem Querschnitt, die größeren bilden breitere, gekrümmte, solide Stränge, ohne eine irgendwie bemerkbare Durchsetzung mit Kapillaren. Doch scheinen sie von feinsten Kapillaren reichlich umsponnen, die auch in die Falten und Einkerbungen zwischen den Strängen mit etwas Stroma eindringen. Auffallenderweise ist manchmal gegen das Stroma zu auch ein breiterer, zellfreier Protoplasmasaum zu sehen. Einzelne der kleineren Epithelbildungen zeigen auch eine einzige Epithellage, rosettenförmig um ein kleines Lumen angeordnet, in dem ein wenig homogene, sich mit Eosin rot färbende Eiweißmasse liegt. Wieder andere der Zellhäufchen lassen in ihrem Protoplasma ein feinkörniges, goldgelbes Pigment erkennen, das aber die Eisenreaktion (TURNBULL-Blaufärbung nach der Methode von TIRMANN und SCHMELZER) nicht gibt; es dürfte sich also wohl um Abbaupigment handeln. Im Zwischengewebe finden sich neben den bindegewebigen Elementen auch einige Lymphocyten, doch außer den Kapillarendothelien nur ganz verein-

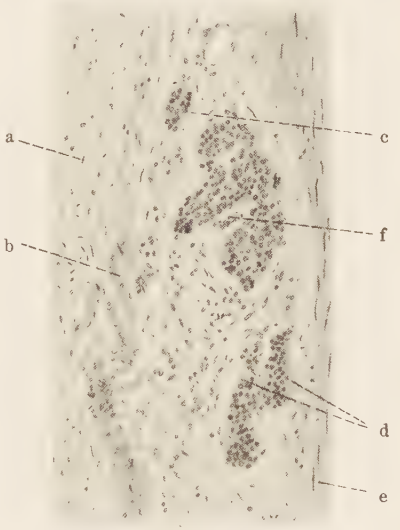

Abb. 17.

Fall XXIX, Schwabing: Mann, 69 Jahre. Karzinoid des Div. Taf. IV Abb. 4. a) Submucosa der Divertikelspitze in Selbstverdauung. b) Stark pigmentierte Muscularis mucosae. c) Drüsenförmiges Karzinoidnest in der Submucosa. d) Kernfreier Protoplasmasaum am Karzinoid. e) Muscularis propria des Div. f) Bindegewebsstrang, tief in ein Karzinoidnest vorgetrieben. (Obj. $4^1/_2$, Okul. 3, Tub.-Länge 14,5.)

zelte, glatte Muskelzellen. Das ganze Gebilde scheint durch eine bindegewebige Kapsel, besonders gegen die Mucosa zu, abgegrenzt zu sein.

Bei Methylgrün-Pyroninfärbung, die trotz gründlichen Nachchromierens nur mangelhaft gelingt, färben sich die Kerne der Zellgruppen in dunklerem Lilarot, das Protoplasma in einem graublauen Ton.

Chromotropfärbung, die bei den anderen Fällen von Pankreaszellinseln deshalb besonders wertvoll war, da sich mit ihr die feinen Wände der Haargefäße besonders schön rot färbten und die Zellgrenzen, bei blasser Graulilatönung des Protoplasmas, besser hervortraten, wird auch hier angewandt; doch findet sich ein deutlich färberischer Unterschied; es treten die Zellgrenzen nicht deutlicher hervor, wenn auch das Protoplasma bläulichgraue Färbung annimmt.

Zusammenfassung: Bei einem 69jährigen, an chronisch-carnifizierender Pneumonie beider Lungen und schwerer Kachexie gestorbenen Manne sitzt 1 m über der Klappe, am seitlichen Umfang des Darmes, ein Meckel; durch seinen spitzwinkligen Abgang legen sich Darm- und Divertikelwand eine Strecke weit aneinander und bilden eine Klappenfalte mit Verengerung der Ursprungsstelle; gekennzeichnet ist die Klappenfalte wiederum durch die Bildung von Muskelspangen, die (s. o. Abschn. I) der verschmolzenen Darm-Divertikelmuskulatur noch gegen den Faltenrand zu vorgelagert sind.

Nahe der Spitze des Div. (wahrscheinlich etwas kaudalwärts), von ihr abgerückt, sitzen etwa ein Dutzend kleinere und kleinste Epithelnester, netzförmig verzweigt, unmittelbar unter der Muscularis mucosae und ohne Verbindung mit der Schleimhaut. Die Deutung dieser Zellnester nimmt für diesen Fall das ganze Interesse in Anspruch.

Der erste Gedanke wird natürlich sein, daß es sich um Gebilde handle, die auch sonst schon an der Spitze von Meckeln gefunden wurden, und das wären Pankreaszellinseln. Es muß auch zugegeben werden, daß das färberische Verhalten der Zellen, das feinstgekörnte, sich nur blaß tingierende Protoplasma ohne deutlich erkennbare Zellgrenzen, die etwas wechselnde Größe der Zellkerne und ein wechselnder Chromatingehalt unbedingt dafür sprechen würden. Doch fehlt die typisch innige Beziehung zu den Kapillaren, die sonst gerade bei Chromotropfärbung besonders deutlich hervortrat; solche umgeben zwar reichlich die einzelnen Nester, kerben auch die Oberfläche einzelner Zellgruppen etwas ein, aber ein Eindringen in die Epithelnester selbst kann nicht festgestellt werden. Dann zeigen sie auch nicht die rundliche oder ovale Gestalt, sondern die Nester hängen miteinander zusammen und bilden so unregelmäßig geformte, breitere Stränge. Dadurch gerade gewinnt die Bildung eine große Ähnlichkeit mit einem Karzinoid, das bis jetzt nur einmal als Doppeltumor an der Spitze eines M. D. gefunden wurde.

Prof. Oberndorfer, München, hatte die Liebenswürdigkeit, für diese Studie einige Präparate jenes Falles von Karzinoid an der Meckelspitze zu überlassen. Da der Fall schon 1907 mit einer die Zellbildungen

allerdings nicht ganz typisch wiedergebenden Abbildung (Abb. 2) veröffentlicht ist, da auch SALTYKOW mit seinen Bildern 1 und 5 und insbesondere LAUCHE mit Abbildung 18b die charakteristischen Formationen gut zur Anschauung bringen, so soll hier nur das Wesentliche des Falles nochmals kurz angeführt werden.

Es handelt sich um einen 68jährigen Mann, der an hochgradiger peripherer Aortensklerose und Hypertrophie des linken Herzens litt, und an frischer Erweichung des Centrum semiovale und Bronchopneumonie zugrunde gegangen war. Zugleich bestand Ulcus rotundum und alte Magenulcusnarben bei chronisch-interstitieller Gastritis. An der Spitze eines 4 cm langen, fingerdicken M. D. liegen unmittelbar unter der Schleimhaut 2 halbkirschkerngroße, in das Lumen vorspringende Knoten. Bei mikroskopischer Untersuchung ist der Sitz der Tumoren die Submucosa. Die Geschwülstchen selbst bestehen aus epithelialen Bildungen, die oberflächlich schmal, solide sind und rundliche Zellen mit blassen, ovalen oder rundlichen Kernen haben, die fast überall gleich groß sind und ziemlich dicht stehen. Sie bilden netzförmige Stränge, treten aber auch in Drüsenformationen auf, die homogene oder feinkrümelige Eiweißmassen enthalten und in verschiedener Größe und Anzahl durch den ganzen Tumor zu sehen sind. Stellenweise erscheinen die Epithelien hochzylindrisch, mit zentral gelegenem Kern, so daß also, nach dem Lumen wie auch nach dem meist ein wenig retrahierten Stroma zu, ein freier Protoplasmasaum vorhanden ist.

Die Hauptmasse des Tumors wird gebildet von größeren, vielgestaltigen, auf den ersten Blick als solid imponierenden Epithelnestern, deren runde Kerne in Größe und Färbbarkeit auffallend gleichmäßig erscheinen. Auch hier haben die Randzellen zylindrische Gestalt und sind etwas von dem umgebenden Stroma abgerückt. Selten sind Nester (durch die Präparation?) in zusammenhängende, netzförmige Stränge zersprengt, so daß, fehlte nicht jede Andeutung von kapillären Gefäßendothelien, man die Gebilde ganz für LANGERHANS'sche Zellinseln des Pankreas halten könnte. Nur ganz vereinzelt sind zwei Zellnester durch eine feine Kapillare voneinander getrennt. „Am Rande dieser Zellkonglomerate finden sich nun vielfach Zellen radiär in kleinen Kreisen gruppiert, so daß die zentrale Zellmasse vielfach rosettenartig von diesen kleinen Kreisen mit radiärer Anordnung der Zellen umgeben ist. Diese drüsenartigen Formationen der Randpartien der Zellnester sind in keiner Weise von den mehr zentralen, dicht gedrängten Zellen getrennt, sondern scheinen direkt aus ihnen hervorzugehen" (OBERNDORFER). Und diese kleinen Randdrüschen umschließen dann feinkörnigen oder homogenen, eiweißartigen Inhalt. „Das Stroma der Geschwulst enthält stärkere Beimengungen von glatten Muskelfasern, die in der Nähe der Muscularis mucosae vielfach ausschließlich die Umrahmung der Geschwulstnester bilden." Mitten durch den Tumor ziehen einige kräftigere Stränge derben, hyalinisierten Bindegewebes, in die solide, flachgedrückte epitheliale Bildungen eingelagert sind, die oft nurmehr aus einer einzigen Zellage bestehen, im Querschnitt aus einer einzigen Zelle. Man sieht diesen ganz karzinomartig strukturierten Zellnestern fast an, wie sie durch den Druck des umgebenden Bindegewebes an ihrer Vollentwicklung gehindert sind, zumal auch hier Übergänge zwischen den größeren Zellnestern und den kleineren, atrophischen Herden gefunden werden. Solche karzinomartige Zell-Bindegewebs-Muskelbänder bilden auch hin und wieder die Grenze des Tumors gegen Schleimhaut und Muskulatur.

Man sieht aus dieser kurzen Beschreibung, die z. T. mit den Worten des Entdeckers der Karzinoide selbst gegeben ist, daß zwischen dem mikroskopisch kleinen Herde des hier mitgeteilten Falles und den typischen Darmtumoren trotz mancher Verschiedenheit doch eine große Ähnlichkeit besteht. Abgesehen von der Größe des ganzen Keims sind hier die einzelnen Zellen selbst kleiner und unregelmäßiger, auch lockerer gelagert, so daß man bei der merkwürdigen Retraktion der Epithelgebilde vom umgebenden Stroma (Saltykow) wirklich an einen kleinen Herd Langerhans'scher Zellinseln denken konnte. Nun findet sich aber die Retraktion der Epithelinseln vom Stroma nach Burckhardt auch bei den Darmkarzinoiden, wie sie überhaupt eine häufigere Erscheinung bei den üblichen Fixationsmethoden ist. Und so konnten folgende Kennzeichen den Ausschlag geben, das Gebilde doch in die Gruppe der Karzinoide einzureihen: das vollkommene Fehlen von Kapillaren, die die Epithelien direkt durchsetzten; weiterhin die mehr längliche oder platte Form der einzelnen Nester, die untereinander strangförmig zusammenhängen; dann der etwas breitere Protoplasmasaum, der an kleinen Stellen die Randpartien bildet; und zuletzt das Vorhandensein eines kleinen, drüsenähnlichen Hohlraums mit feinkörnigem Inhalt, sowie die dem Stroma ganz spärlich beigemischten Muskelfasern, die nach Burckhardt nie einen Hauptteil des Zwischengewebes bilden sollen.

Auch die erst so auffälligen Differenzen der Gestaltung sind bei der Betrachtung des ganzen Falles ohne weiteres erklärlich. Hat schon die starke Pigmentierung der Mucularis mucosae daran denken lassen, daß auch das Pigment im Karzinoidherde eine Art von Abbaupigment sei, so wird vollends, bei Berücksichtigung des hohen Alters des Individuums (69 Jahre) und des chronischen, zu schwerer Kachexie mit Decubitus führenden Leidens, der Gedanke zu einem fast selbstverständlichen, daß auch der karzinoidähnliche Herd in diesem Falle eine Art von Rückbildung erleiden mußte. Und diese Beobachtung wirft ein gewisses Licht auf die immer noch umstrittene Frage von der Karzinomnatur dieser Bildungen.

Es kann hier natürlich nicht die Aufgabe sein, die Diskussion in allen Einzelheiten aufzurollen, soweit sei sie aber doch in Kürze wiedergegeben, als es für die eigene Stellungnahme von Belang erscheint. — Auch Oberndorfer hatte seine ersten Fälle aus dem Jahre 1901 noch als Endothelkrebs und als echte, primäre Dünndarmkarzinome beschrieben. Die meisten Untersucher, die sich noch mit diesen Tumoren befaßten — und die Karzinoide des Dünndarms und der Appendix haben eine ganze Menge eigener Literatur hervorgerufen (Burckhardt, Evstratoff-Kreidenkow, M. B. Schmidt, Toenniessen, Saltykow) sind sich darüber einig, daß es sich um Dünndarmtumoren handle, die von den Lieberkühn'schen Krypten ausgingen. Diese Meinungen vertreten besonders Lubarsch, Ransom, Nothafft, Walter, Bunting, Marckwald,

Versé. Denn in den meisten Fällen wurde ein Zusammenhang mit den Dünndarmdrüsen gefunden (Burckhardt). Und wenn auch die ganzen Gebilde mit relativ beschränkter, infiltrierender Wachstumsfähigkeit ausgestattet erschienen (Nothafft, Lubarsch, Burckhardt), so fand man doch in einigen Fällen sichere Metastasen ohne Zusammenhang mit dem submucös gelegenen Tumor (Ransom, Schmidt-Evstratoff, Schopper in der Leber, O. Mayer, Versé und Schopper in Drüsen; Saltykow (Fall 6[1]) und 7); Schopper in Mesenterium). Und damit könnte (Borrmann) und müßte (Burckhardt) man sie zu den Basalzellkarzinomen rechnen. Oberndorfer trat dann 1907 wiederum als erster mit der Anschauung hervor, daß sie wegen ihrer Kleinheit, ihrer auffälligen Lage gegenüber dem Mesenterialansatz, ihrer Multiplizität, wegen des Muskelreichtums ihres Stromas und wegen der geringen Wachstumstendenz eine Sonderstellung unter den Darmkarzinomen verdienten, daß sie als undifferenzierte Abarten in eine Reihe mit den Nebenpankreasanlagen und Adenomyomen zu stellen seien. Dieser Meinung schlossen sich Heller, Marchand und Eugen Albrecht sofort an; Toennissen („einfache Proliferation heterotoper Zellkomplexe") und Saltykow gehen noch weiter, indem sie direkt Analogien zu versprengten Pankreaskeimen suchen, ja Saltykow tritt sogar den Nachweis an, daß die karzinoiden Darmtumoren aus Inselgewebe bestehen. Nun findet er aber selbst in einem Falle (Saltykow I, Fall 6), daß „zahlreiche versprengte, kleinste Pankreasanlagen mit hauptsächlicher Entwicklung der Langerhans'schen Inseln in der Umgebung der beiden karzinoiden Tumoren" vorliegen; damit ist ihm „eine in alle Details gehende Übereinstimmung der Struktur typischer, karzinoider Tumoren mit dem Gewebe der Langerhans'schen Inseln" gegeben. Er nimmt dabei an, was ja auch mit den eigenen Beobachtungen an versprengten Pankreaskeimen übereinstimmt, „daß die karzinoiden Tumoren weder in die Mucosa noch in die Muscularis externa hineinwuchern, sondern auch in diesen Schichten von vornherein vorhanden sind"; auch die beschriebenen Metastasen müßten aus selbständigen Keimversprengungen entstanden sein. Noch besser verständlich aber wird die Tatsache der Metastasierung und des wenn auch seltenen infiltrierenden Wachstums dieser Tumoren, wenn man mit M. B. Schmidt-Evstratoff und Desider Engel annimmt, daß die „kleinen Darmgeschwülste" nicht von vornherein Karzinom, sondern möglicherweise aus irgendeiner versprengten Anlage hervorgegangene Neubildungen sind, daß sie aber „in echte Karzinome übergehen" können (M. B. Schmidt); diese Anschauung ist mit Saltykow's Meinung gut vereinbar; nur „ist aus dem Choristom ein Choristoblastom geworden" (Engel). Beutler hält schon die Pankreas-

[1]) Nach Saltykow's Beschreibung und Bildern möchte man allerdings vermuten, daß im Fall 5 u. 6 wirkliches Nebenpankreas mit Zellinseln und Ausführungsgängen neben dem Karzinoid vorliege, nicht nur verschiedene Modifikationen ein und derselben Bildung.

keime des Magens mit den auffallend reichlichen, adenomartigen Ausführungsgängen für Blastome auf dem Boden von Progonomen (Mathias); aber schon oben (in Abschn. II B. 1) konnte gezeigt werden, daß bei relativem Reichtum der Pankreaskeime an Ausführungsgängen, die Form und Gestalt derselben, „ihre Gruppierung zu adenomartigen Haufen und vor allem ihre Lagerung inmitten der glatten Muskulatur" (Beutler) absolut kein Beweis für blastomatöse Wucherungen sind, sondern, wie auch Beutler's Lehrer Mathias sagt, nur für Gewebsmischung. Doch kommen blastomatöse Entartungen zweifellos vor; Askanazy spricht sogar von einer karzinomatösen Entartung eines Karzinoids des Magens, wie auch von Saltykow eine maligne Entartung bei Pankreaskeimen von Zellinseltypus zugegeben wird. Und so darf Saltykow's Anschauung, daß die karzinoiden Tumoren in der Regel nur aus Zellinselgewebe aufgebaut sind, und M. B. Schmidt's Ergänzung dazu, daß sie aber auch acinöses Drüsengewebe enthalten können, als die Auffassung angenommen werden, die auch die Deutung der neuesten Untersucher gewissermaßen schon vorbereitet: daß es sich wirklich nicht um tumorartige oder gar karzinomatöse Bildungen handelt; sondern um Entwicklungsstörungen, embryonale Gewebsversprengungen, die sich bald zu Keimen mit Inseln und Ausführungsgängen differenzieren können, bald zu Adeomyomen (s. o. Seite 211), bald zu karzinoiden Tumoren (Lauche).

Und dennoch muß, außer in der Art und dem Stadium der Differenzierung, auch in der Art der Genese eine gewisse Scheidung zwischen Nebenpankreas und Karzinoid getroffen werden. Schon die verschiedenen Grenzen ihrer Lokalisationsmöglichkeit machen darauf aufmerksam: Ein Nebenpankreas findet sich nur im Magen, Duodenum und Dünndarm bis zur Ileocöcalklappe (Nauwerck, Glinski). Schon in der Appendix, die doch gewiß seit langem als Gegenstand aufmerksamster Untersuchung gelten darf, ist noch nie ein Pankreas aberrans festgestellt worden (Lauche) und auch für Mathias'-Beutler's Behauptung, daß sie auch im Dickdarm vorkämen, läßt sich ein Literaturbeleg nicht finden. Die karzinoiden Tumoren aber finden sich dagegen niemals im Magen; Askanazy's Fall 8 „erinnert" zwar lebhaft an Karzinoide des Dünndarms, ist aber anscheinend im Eintritt in eine karzinomatöse Phase, dürfte also wohl als Karzinom gerechnet werden. Dafür aber kommen sie vom Duodenum (Saltykow) bis zum Rectum (Saltykow und eigene Beobachtung) in jeder Höhe und anscheinend besonders gern in der Cöcalgegend vor. Auch die Zahl der auftretenden Tumorknötchen nötigt zu ähnlicher Scheidung: Während ein Nebenpankreas bis jetzt nur in zweifacher Anzahl gefunden wurde (Toennissen), kommen bei den Karzinoiden bis zu 20 und 32 Knötchen (Burckhardt, Askanazy) auf einmal im Darm vor. Wenn schon Askanazy einer Erörterung darüber, ob im Einzelfalle eine nicht ausgebildete Pankreasanlage (Saltykow) oder eine entodermale Wucherung ohne die prosopla-

stische Bedeutung des Pankreas vorliege, dadurch aus dem Wege geht, daß er einfach von „entodermalen Epitheleinschlüssen" redet, so berührt er sich damit schon mit den Ergebnissen weiterer Untersuchungen, die wohl die ausdifferenzierten und undifferenzierten Nebenpankreasanlagen von den Basalzellenwucherungen der Karzinoide trennen, doch alle beide zurückführen auf eine Entstehung aus den Epithelknospen des embryonalen Darms. Auf diese Möglichkeit haben Desider Engel und Lauche zuerst hingewiesen; nach den Beobachtungen von Lewis und Thyng (bei Keibel) werden nämlich schon bei Embryonen von 4,5 bis 22,8 und 30 mm in der Gegend der primären Darmschleife bis 32 und 48 divertikelartige Wucherungen des Darmentoderm gefunden; sie säßen dem Mesenterialansatz gegenüber, werden für gewöhnlich ins Darmlumen einbezogen, können aber auch als solide Bildungen, die nur bis in die Submucosa vorgedrungen sind, bestehen bleiben; ebenso könnten sie sich auch vom Darmlumen trennen (Bremer). Auch den Lieblingssitz im Dünndarm haben diese Epithelknospen mit den Karzinoiden gemein. 4 solcher Knospungsdivertikel aus der Zahl der 32, die bei einem 22,8 mm langen Embro gefunden wurden, zeigten zudem noch ein selbständiges Wachstum; „das eine durchbohrte sogar mit seiner Spitze das Mesenchym der Muscularis". Engel nennt deshalb die Karzinoide „Entwicklungsanomalien mit tumorartigem Charakter". Freilich ist diese Basierung auf ontogenetische Entwicklungsstörung nicht ohne Widerspruch geblieben (Mathias): doch scheinen sich die Einwände lediglich auf die Methodik zu beschränken. Jedenfalls baut Lauche auf Lewis' Beobachtung und Engel's Anregungen sein System der Klassifikation der Heterotopien ortsgehörigen Epithels auf. Und Lauche führt nicht nur die Adenome des akzessorischen Pankreas und die kongenitalen Dünndarmdivertikel, sondern auch die Enterokystome und die Darmkarzinoide auf Engel's Entodermknospen zurück. — Hier soll nur auf die beiden Arten von Karzinoiden eingegangen werden, die sich bei der Sichtung des Literaturmaterials aus der histologischen Struktur der Keime ergibt. Die erste Art wird nur durch einige Fälle Saltykow's und Lauche's repräsentiert und ist dadurch gekennzeichnet, daß sie nur selten und nur im Dünndarm vorkommt, daß ihre Zellgebilde die Form von endokrinem Drüsengewebe, von Pankreaszellnestern annehmen können.

Nun sind allerdings nach den Abbildungen die Fälle von Lauche und Saltykow doch noch grundsätzlich voneinander verschieden; denn bei Saltykow's Bildern (Nr. 4 und 6) scheint es sich nach allem wirklich um die Beimengung von Langerhans'schen Inseln zu handeln, mit schmalen Zellbändern, mit Polymorphie der Zellen und den einen ziemlich breiten Raum einnehmenden Kapillarschlingen. Bei Lauche's Fall aber läßt sich aus der sehr guten Abbildung (Nr. 18) ohne weiteres erkennen, daß die gleichen, kleinen Rundzellen, die auch die anderen Zellstränge des Karzinoids bilden, zellinselähnlich in breiten Bändern zusammengedrängt sind, so daß nur schmale Bindegewebssepten das Zellkonglomerat etwas gliedern, wie ja

auch Lubarsch und Toennissen von netzförmig durchbrochenen Zellnestern sprechen. Und auch Lauche selbst sagt von seinem Fall, daß hier die „Gefäßsprossen von den Seiten her eben in die Epithelkomplexe" eindringen, „ohne daß man von einer (Zell-) Insel sprechen könnte". Es müßte also wohl auch Lauche's Fall zur zweiten Gruppe der Karzinoide gerechnet werden.

Diese zweite Abart scheint sich im ganzen Magen-Darmtraktus vom Magen (?) (Askanazy), Duodenum (Saltykow), Dünndarm (Oberndorfer, Toennissen, Burckhardt, M. B. Schmidt, Versé, Markwald u. A.) bis zum Dickdarm (Appendix: Burckhardt, Hasegawa, Lauche; Rectum: Saltykow, eigene Beobachtung) zu finden; es sind das die kleinen Tumoren, die durch ihre aus gleichmäßig runden Zellen zusammengesetzten Nester mit dem breiten Protoplasmasaum und mit den drüsenartigen Randrosetten charakterisiert sind. Diese Gruppe entsteht aus Wucherungen der Krompecher'schen Basalzellen, jener Wucherungs- und Regenerationszentren, die sich, wenn man aus der Lokalisation der Mitosen Schlüsse ziehen darf, im Darm hauptsächlich in den inneren Epithelschichten und in den sogenannten Epithelknospen finden (Keibel und Mall). — Es würde sich hiermit also nicht um Basalzellenkarzinome, sondern um Basaliome (Lauche), um kongenitale Mißbildungen handeln, so daß man sie mit Aschoff wohl auch Schleimhautnävi nennen könnte.

Zu dieser zweiten Art von Karzinoiden gehört auch das hier geschilderte Gebilde; an ihm ist nicht nur nichts von einer Andeutung pankreasinselähnlicher Differenzierung zu beobachten, es gleicht vielmehr ganz den Fällen Lauche's (Basalzellenwucherungen, Lauche's Abb. Nr. 17), wenn auch sein Stroma im Gegensatz zu jenen nur aus einem sehr schmalen Faser-Muskel-Netz besteht. Mit dieser Auffassung des kleinen Geschwülstchens als Basaliom verliert die erst so auffällige Tatsache, daß trotz des hohen Alters seines Trägers von einer Wucherung des winzigen Gebildes, auch von einer gutartigen, nicht die Rede sein kann, ganz an Gewicht; vielmehr gewinnt man aus der wechselnden Zellgröße und der verschiedenen Kernfärbbarkeit, sowie der leicht gelblich-körnigen Pigmentierung eher den Eindruck, daß auch für diese absonderliche Gestaltung der Heterotopie nur das Alter und die kachektische Atrophie des Individuums verantwortlich zu machen ist. Bei dem oben geschilderten Oberndorfer'schen Falle aber war der Tod schnell infolge von Apoplexie eingetreten; so zeigt dort das Karzinoid den Typus des rundzelligen, rosettenreichen Tumors mit gleichmäßiger Zellgröße.

Es scheinen also die Karzinoide am Allgemeinzustand des Trägers teilzunehmen; diese Feststellung ist gewissermaßen das Gegenstück zu der Tatsache, daß sie „gelegentlich auch maligne werden" (Lauche) können. Und beides darf wohl als ein weiterer Beleg für die Auffassung gelten, daß es sich bei diesen „Tumoren" eher um „embryonale Mißbildungen als um Karzinome" handle (Oberndorfer). Lauche's Auffassung, daß

die Karzinoide Basaliome, also aus den embryonalen Endothelsprossen entstehende Gebilde sind, die „dann zustande kommen, wenn die embryonale Knospe solide bleibt und gar keine Differenzierungsneigung zeigt", dürfte damit als die heute am besten fundierte gelten; jedenfalls ist sie viel natürlicher und einleuchtender als die Hagemann's, der die Karzinoide mit Burckhardt, Versé und Lubarsch für Neubildungen hält, die zwar aus heterotopen Epithelien entstanden sind, deren Wachstumsart aber grundsätzlich mit der der Krebse übereinstimmt. Denn selbst die Annahme einer Latenzzeit dieser Tumoren, wie sie nach Hagemann vorkommen soll, würde die hier beobachteten Bilder nicht erklären.

Nur ganz kurz sei noch darauf hingewiesen, daß durch Masson und Hasegava in den Karzinoiden des Dünndarmes, wie der Appendix, argentophile Granula durch eine Versilberungsmethode nachgewiesen wurden, die zu den Schmidt-Ciaccio'schen chromaffinen Zellen der Dünndarmkrypten in inniger Beziehung stehen. Diese gleichen Zellen seien auch mit den Basalzellen des Darmes (Krompecher) identisch. Da das hier vorliegende Material nicht nach der Versilberungsmethode behandelt werden konnte, obwohl sie wesentlich zur Erklärung der Befunde hätte beitragen können, seien diese Beziehungen ohne Stellungnahme erwähnt; sie widersprechen der hier vertretenen Auffassung nicht.

Zusammenfassend ist zu sagen:

1. In Meckel'schen Divertikeln kommen auch Karzinoide vom Basalzelltypus vor, bald als richtige Dünndarmtumörchen (Oberndorfer), bald als mikroskopisch kleine Herde gleich denen der Appendix (eigener Fall); letztere wurden einmal unter dreißig Fällen (also in 3,3 %) gefunden.
2. Auch sie sitzen an der Spitze oder nahe der Spitze des Div. in der Submucosa und haben keinen erkennbaren Zusammenhang mit der Schleimhaut.
3. Es handelt sich bei ihnen nicht um Tumoren, sondern um Herde von embryonalen Mißbildungen (embryonale Epithelknospen Engel's), die sehr wohl mit gutartigen Bildungen aus den Basalzellen Krompecher's in eine Reihe gebracht werden können.
4. Bei den nicht karzinomatös entarteten Formen, die auch bei alten kachektischen Individuen keine Anzeichen eines selbständigen Wachstums zeigen, scheinen die Zellnester vielmehr von dem Allgemeinzustand ihres Trägers beeinflußt werden zu können.

2. Meckel'sches Div. mit Heterotopie von noch fraglicher Genese.

Fall XXX: Sekt.-Nr. 211 22. Schwabing: Frau, 63 Jahre.

Klinisch: Karzinomrezidiv renis dextri exstirpati. Metastases V. renalis. Cachexia und Anaemia gravis. (Papilläres Adenokarzinom der r. Niere.)

Sektionsdiagnose: Status nach Exstirpation der r. Niere wegen Karzinoms. Tumorthrombose der V. cava inf. Multiple Geschwulstthromben in der l. Niere mit Übergreifen auf das benachbarte Nierengewebe. Metastasen in der r. Nebenniere. Nebennierenadenom l. Multiple Metastasen in sämtlichen Lungenlappen. Metastasen in der Wirbelsäule. Allgemeine Anämie (anämische Fettleber). Dickdarmpolyp. — Meckelsches Divertikel. — Struma nodosa colloides. — Thrombose der Schenkelvenen, sämtlicher Beckenvenen. Cystitis.

Auszug aus Bericht: 124 cm über der Klappe sitzt am freien Umfang ein fingergroßes und fingerförmig gekrümmtes Div., dessen kirschgroßes Ende durch eine leichte Ringfalte abgesetzt erscheint. Der Dünndarm ist kranial davon auf 6 cm Länge stärker kontrahiert, das Div. ist ebenfalls kranialwärts gekrümmt. . . . Im absteigenden Dickdarm sitzt ein gestielter, ungefähr zitronenkerngroßer, schwärzlicher Polyp.

Makr.: Das Div. entspringt mit 2 cm Durchmesser aus einer leicht erweiterten Stelle des Darms, es verengt sich dann nach $2^1/_2$ cm geradem Verlauf etwas, biegt sich zugleich in scharfem Bogen kranialwärts um, so daß es 5 cm weit fast parallel zum Darm verläuft, indem es sich auf etwa $2^1/_2$ cm erweitert. Nach einer weiteren Einkerbung von ca. 1 cm Durchmesser biegt es nochmals, nun gegen den Darm zu, um und bildet noch ein längliches, 1.6 : 2.5 cm messendes Säckchen. Die auffällig starke Divertikelkrümmung mag damit zusammenhängen, daß ein feiner, gefäßführender Fettstrang, der aber nicht mit dem Mesenterium des Darms zusammenhängt, an der Innenseite der Divertikelkrümmung bis fast zur Spitze zieht. Entwicklungsgeschichtlich dürfte das der letzte Rest des ventralen Darmgekröses sein, das erst noch von der Leber bis zum Nabel geht. An dem Spitzensäckchen sowohl, wie auch schon vor der zweiten Krümmung, breiten sich flache, subseröse Fettlager aus, die z. T. auch isoliert stehen. Die Begrenzung des Divertikelendsäckchens wird auf der Schleimhautseite von einer ausgesprochenen Schleimhautringfalte gebildet.

Mikr.: Im ganzen Divertikelbereich ist die Veränderung der Schleimhaut durch Dehnung eine sehr ausgesprochene: Die Krümmungsinnenseite bildet überall das Bild ziemlich engstehender, kurzer Drüsen mit deutlichen Sekretgranulis am Grunde und ziemlich dichter hoher Zottenbildung. Die Muskulatur ist hier in beiden Schichten kräftig. Die Submucosa bildet nur an der Ursprungsstelle und an der Grenze des Divertikelendsäckchens je eine hohe Falte, die denen des Darms an Höhe ungefähr entsprechen mag (Taf. IV Abb. 5). Die Gegenseite zeigt alle Grade schwächerer und stärkerer Dehnung; an der Basis noch einige niedere Submucosafalten, Schleimhaut und Muscularis von der des Darms kaum zu unterscheiden. Aber bald schon zeigen sich, — gegen die Spitze zu fortschreitend, — Lücken in der Quermuskulatur, die erst noch von dickeren, submucösen Polstern erfüllt sind. Im Bereiche der stärksten Dehnungswölbung, wo das Div. eine

dem Darm wieder parallele Richtung hat, besteht die Muskelwand aus den beiden sehr verdünnten, aber wohlgefügten Muskellagern. In der Mucosa stecken, dünngesät, kurze, plumpe Drüschen mit PANETH'scher Körnelung. Die Zotten sind meist plump und kurz und spärlich. Nur stellenweise weicht die Muskulatur ganz auseinander. Ebenso scheinen dort, wo das Div. von Fettgewebe überlagert wird, die Muskelschichten in zartester Lage angeordnet zu sein.

Im Divertikelendsäckchen beginnt die innere Ringmuskelschicht streckenweise zu fehlen, bis sich die Muskulatur in äußerst dünnen, meist schräg sich verflechtenden Lagen in der bekannten Weise zur Kuppenbildung umordnet.

Nahe der Grenze des Divertikelendsäckchens findet sich der merkwürdige Befund, daß ein kleines, auf dem Schnitt flachovales, ganz an den Ausführungsgang eines Pankreas erinnerndes Drüsengebilde (s. Abb. 18) unmittelbar außerhalb der Muscularis propria unter dem subserösen Fettgewebe liegt. Die Schnittserie weist nach, daß es sich um einen flachen, länglichen, nicht ganz gleichmäßig ovalen, vollkommen isoliert gelegenen und abgeschlossenen [1]) Drüsenraum handelt. Die Zellen des Gebildes sind hochzylindrisch, mit basalem, rundlichem Kern, ohne Becherzellen oder PANETH'sche Körnelung, aber mit Andeutung eines Cuticularsaumes. Das Lumen enthält etwas krümelige Eiweißmassen; gegen das seröse Fettgewebe zu ist dies Drüschen halbkreisförmig von einem dichten Lager epithelartig liegender, hellerer, rosiger Zellen mit kleineren, rundlichen oder ovalen Kernen umgeben, doch finden sich vereinzelt auch größere Zellkerne. Das ganze Gebilde ist deutlich von reichlichen Kapillargefäßen durchzogen.

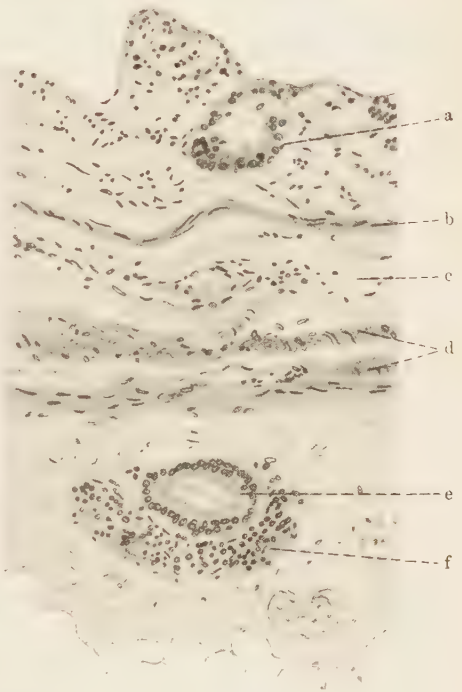

Abb. 18.

Heterotoper Keim des Div. von Fall XXX, Abb. 5 Taf. IV. a) Mucosadrüschen (das Oberflächenepithel fehlt). b) Muscularis mucosae. c) Submucosa. d) Muscularis propria. e) Heterotope Drüschenformation im subserösen Fett, umgeben von f) Zell-Gefäßpolster. (Vergr. Zeiß Obj. $4^1/_2$, Okul. 3.)

[1]) Da an dem einen Ende des Gebildes einige Schnitte verlorengegangen sind, kann nur gesagt werden, daß das Drüsengebilde auf der einen Seite ohne Veränderung des Zelltypus einen Abschluß findet und daß, was von Wichtigkeit ist, die Schnitte vorher und nachher an dieser Stelle, wie auch an benachbarten, keinerlei künstlich durch Präparation erzeugte Gewebslücken erkennen lassen. Auch an dem nicht vollständigen Ende sind noch die letzten Ausläufer des Stromazellagers zu sehen.

Dieses Drüsenlager ist von dem umliegenden Fettgewebe scharf abgegrenzt, stellenweise sogar durch einen feinen Spalt von ihm getrennt. Es ist selbst nur von einer leichten Bindegewebshülle umgeben, und läßt zugleich die Muscularisseite des Drüschens vollkommen frei, so daß dort die Membrana propria des Epithels direkt an das die Muscularis externa umgebende Bindegewebe anstößt. Hier sind die Zellen des Drüschens auch deutlich niedriger (s. Abb. 18e). Die Zellen des Drüsenlagers scheinen epithelartig gelagert zu sein und nur hin und wieder durch Kapillaren mit ihren feinen Membranen und länglichen Kernen unterbrochen; von dem Drüsengebilde selbst ist das Zellager gleichfalls durch eine feine, kontinuierliche Bindegewebslage getrennt. Das ganze Gebilde liegt kaudalwärts von der Spitze verschoben [1]).

Zusammenfassung: Bei einer 63jährigen, an Rezidiv eines Nierenkarzinoms gestorbenen Frau wird $1^1/_4$ m über der Bauhini'schen Klappe ein 9 cm langes, proximalwärts hakenförmig gekrümmtes Div. gefunden, das von Dünndarmschleimhaut ausgekleidet ist; diese erhebt sich nur an zwei verengten Stellen in höheren Dauerfalten, die von denen des umgebenden Darms nicht verschieden sind. Die Mucosa sowohl wie die Muscularis lassen deutliche Zeichen der Dehnung erkennen.

Kaudalwärts neben der Spitze findet sich in den flachen Fettlagern der Subserosa ein kleines, abgeschlossenes, drüsiges Gebilde, das durch ein scharf begrenztes Zell-Kapillarpolster noch vom Fettgewebe abgetrennt ist.

Über die Gestaltung des Divertikels durch die ausdehnenden Kräfte des bewegten Inhalts und durch das die Dehnung der oralen Seite behindernde Mesenteriolumband und über die ampullenförmige Auftreibung der Spitze wegen der technisch unvollkommenen Wandstruktur an dieser Stelle ist schon oben in Teil I alles Nötige gesagt worden. Zu erwähnen wäre hier nur noch, daß die schon makroskopisch als Verengerung des Div. sichtbaren zwei Einkerbungen durch höhere Submucosadauerfalten bedingt sind, die der Dehnung stärkeren Widerstand entgegensetzten. Auf die gleiche Art hätte sich wohl auch Doepfner's Fall (Abb. 16) klären lassen, der ebenfalls „ungefähr an der Grenze des ersten und zweiten Drittels deutliche Einschnürungen aufweist"; Doepfner betont zudem noch, „daß sie im Vergleiche zum benachbarten Darmschlauche wesentlich verdickt sind". Da aber von diesem „seinem längsten" Divertikel keine Schnitte angefertigt wurden, läßt sich über Vermutungen nicht hinauskommen, ob es lediglich höhere Dauerfalten waren mit lokaler Muskelkontraktion, oder wirkliche Stenosen als Abschnürungserscheinungen. — Hier ist durch die Art der Muskelverflechtung an der Spitze erkennbar, daß das Div. nicht eine einfache Dehnung der

[1]) Die Divertikelspitze, die immerhin fast 2 cm breit war, konnte ebenfalls nur stufenweise in Serien zerlegt werden; es kann also nicht mit absoluter Sicherheit gesagt werden, ob diese kleinste Drüsencyste das einzige heterotope Epithelgebilde dieses Div. ist.

gesamten Darmwand darstellt, sondern daß es sich um ein echtes Meckel, um einen entwicklungsgeschichtlich vorgebildeten Darmanhang handelte.

Am meisten aber interessiert, welcher Art der hier subserös gefundene, heterotope Drüsenkeim ist. Die Deutung und Einreihung des einzigartigen Befundes begegnet aber großen Schwierigkeiten. Die bei der ersten Beobachtung natürlich zuerst auftauchende Vermutung, es würde sich um eine Darmdrüse handeln, mußte sofort mit der genaueren Lokalisation des Keims auf der Außenseite des Muscularis propria und bei dem Fehlen jeden Zusammenhanges mit der Divertikelmucosa fallen gelassen werden. Ebenso auch der sich unwillkürlich aufdrängende Verdacht, daß in dem Gebilde vielleicht eine durch die Präparation bedingte Verlagerung eines Darmdrüschens mit angelagertem, interglandulärem Gewebspolster vorliege. Dies geht daraus hervor, daß das Gebilde (bei 10—15 μ dicken Schnitten) mit dem 23. Schnitt eines Blockes beginnt und mit dem 31. endet. Allerdings sind an dem einen Ende der Bildung einige Schnitte verlorengegangen, doch lassen die umgebenden Schnitte nach keiner Richtung eine Lücke im Fettgewebe erkennen, durch die das Herdchen eingepreßt sein könnte; auch ist der das Drüschen umgebende Spalt stellenweise von feinsten Bindegewebsfäden übersponnen. Es kann sich also nach Inbetrachtziehung aller eventuellen Möglichkeiten schlechterdings nicht um ein Kunstprodukt handeln, da zudem auch die Mucosaformationen des Div. wesentlich schlechter erhalten und auch anders gefärbt sind, als die fragliche Heterotopie. Dazu kommt noch, daß das Epithel des versprengten Keims wohl die Andeutung eines Cuticularsaums trägt, doch fehlen die Becherzellen, sowie jede Paneth'sche Körnelung. Eine irgendwie nennenswerte Sekretion scheint nicht stattgefunden zu haben, da jede cystische Erweiterung des Lumens fehlt; dieses enthält vielmehr nur ganz geringe, krümelige Eiweißmassen. Aus dem gleichen Grunde und da die Epithelien sich homogen rosig tönen, also keinen Schleim enthalten, muß auch eine immerhin mögliche Identität mit Magengrübchenepithel abgelehnt werden.

Würde somit der drüsige Anteil des Keimes am allerersten noch dem Epithel eines Pankreasausführungsganges gleichen — mit der gleichen Hämatoxilin-Eosin-Methode gefärbte Präparate von Fall XXVI und XXVII zeigen in den Ausführungsgangabschnitten die gleiche Farbtönung des Protoplasmas, wenn auch dort die Gangsysteme, ganz im Gegensatz zu hier, cystisch gewuchert erscheinen —, so bietet die Deutung des Zellmantels um diese Drüse eine erneute Schwierigkeit. Am ersten würde man wiederum an das cytogene Gewebe der Darmucosa denken; die Zellkerne des Polsters sind zwar kleiner und dunkler als Reticulumkerne, ähneln vielleicht Lymphocytenkernen, aber sie sind nicht von gleicher Größe, auch nicht alle rundlich, dann haben sie aber großen Protoplasmaleib und liegen in epithelialem Verbande, Zelle an Zelle, sind also wesentlich dichter angeordnet als die des Stromas der Divertikel-

mucosa. Eine Plasmazellfärbung fällt negativ aus. — Es führen nun zwar feinste Kapillarschlingen zwischen den Zellagern hin und her, manchmal sieht man diese auch auf deutlichen Querschnitten. Aber das ganze Gebilde ist von dem umgebenden Fett- und Bindegewebe auf das deutlichste durch eine eigene Bindegewebskapsel getrennt; die halbmondförmige Lagerung des Zellnestes um den drüsigen Keim zeigt weiterhin wohl seine innige Beziehung zu diesem, zugleich aber auch, daß eine Art Selbstdifferenzierung und nicht eine „sekundäre", vom Drüsenepithelkeim abhängige Differenzierung seine Gestaltung bedingt hat; sonst dürfte, wäre das Zellpolster wirklich nur Stroma für das Drüsengebilde, die gleiche Stromaanlage auf allen Seiten erwartet werden. Es würde somit vieles — man vergleiche auch das bei Fall XXVIII Gesagte — dafür sprechen, daß es sich um eine verlagerte Pankreaszellinsel handelt, die dem heterotopen Stück eines Pankreasausführungsganges angelagert ist. Immerhin spricht aber die flache Gestalt des periglandulären Zellagers und sein unmittelbarer Zusammenhang mit dem Drüschen noch gegen diese Deutung. Auch bei den übrigen Fällen von Pancreas aberrans konnte niemals eine halbmondförmige oder gar schüsselförmige Gestalt einer Pankreaszellinsel festgestellt werden. [Selbst eine Chromotropfärbung ergibt nur, daß das Protoplasma der Zellen des Zellpolsters sich körnig lilagrau färbt, wie es auch bei vergleichsweise vorgenommenen Färbungen der sicheren Pankreaskeime beobachtet wurde. Methylgrün-Pyronin-Färbung ergibt ebenfalls (vielleicht wegen der erst nachträglich vorgenommenen Chromierung) eine ganz uncharakteristische Graulila- bis Graublaufärbung des Herdes, wie ja überhaupt die Bedeutung dieser Färbung für die Identifizierung der Pankreaszellinseln mehr eine negative zu sein scheint.]

Da also auch die Annahme, daß ein mikroskopisch kleiner Pankreaskeim vorliege, nicht vollkommen sichergestellt ist, soll noch auf einen Umstand hingewiesen werden, der vielleicht zu einer anderen Deutung des Befundes führen könnte. Auf der Abb. 18 ist deutlich zu sehen, daß das Epithel des Drüsengebildes auf der gegen die Muscularis gewendeten Seite, dort also, wo die merkwürdige Calotte des Zellpolsters fehlt, etwas niedriger ist, als auf der Gegenseite. Damit wäre eine gewisse Analogie gegeben mit Befunden, die Robert Meyer als eine „bis an die Wurzel des Mesocolons ausgedehnte, benigne Wucherung des Darmepithels" beschreibt und erklärt, während Josselin de Jong schon 1913 einen ähnlichen Befund als „subseröse Adenomyomatosis" des Dünndarms veröffentlicht und als Ausgangspunkt bereits eine Wucherung des Peritonealepithels annimmt. Im letzten Jahre hat dann Arnold Lauche unter Zusammenfassung der an Darmwandung, Laparotomienarben, Nabelgeschwülsten und in der Leistengegend erhobenen Befunde die Genese dieser uterusmucosaähnlichen Drüsenwucherungen als „seroepitheliale Fibroadenomatosis" auf das Serosaepithel des physiologischen

Nabelschnurbruches, des Processus vaginalis peritonei usw. zurückgeführt. Alle diese Fälle zeigen ausgeprägt die hier nur andeutungsweise vorhandene Besonderheit, daß die Drüsenformationen dort, wo sie an zellenreiches Stroma grenzen, höheres Epithel führen, als an der Seite, die das umgebende Bindegewebe direkt berührt. Dieser Befund mußte also den Gedanken an eine Herkunft der Bildung aus dem Serosaepithel um so mehr nahelegen, als ja die Lage unmittelbar außerhalb der Darmmuskulatur, direkt unter dem flach ausgebreiteten Mesenteriolumfett, noch dazu an der kaudalen Seite der Divertikelspitze, auffällig mit dem oben über die typische Neigungsrichtung des Meckel Gesagten übereinstimmt. Nun fehlen hier aber die drüsenartigen Wucherungen völlig; auch lehren Vergleiche mit Präparaten, die Arnold Lauche gütigst überließ, daß das Zellstromalager in solchen Fällen viel mächtiger zu sein pflegt und unscharf in die Umgebung übergeht, auch die Bildung der Epithelien eine andere, insbesondere auf den stromafreien Seiten viel niedrigere ist, so daß, trotz der kleinen Ähnlichkeiten, eine wirkliche Übereinstimmung der Lauche'schen Befunde mit dem eigenen Fall nicht festgestellt werden kann.

Es darf aber bei der Seltenheit jener Befunde kaum angenommen werden, daß jede Peritonealabschnürung auch zu solch dystoper Wucherung führen müßte; denn „neben einer entzündlich bedingten oder andersartigen, unbekannten, primären Veränderung des Epithels" ist „die Hormonwirkung des Ovariums Vorbedingung" (Lauche) für das Zustandekommen der Wucherung. Hier fehlt aber die Hormonwirkung des Eierstocks. (Die Divertikelträgerin ist 63 Jahre.) Daß der heterotope Keim auch zur Zeit der Geschlechtstüchtigkeit seiner Trägerin sich nicht — wie es Lauche als Kennzeichen dieser Peritonealgebilde postuliert — am Menstruationszyklus beteiligt hat, läßt sich an dem Fehlen einer jeden Blutpigmentablagerung im Zellpolster oder seiner Umgebung fast mit Sicherheit feststellen. Da weiterhin das Zellpolster auch für ein atrophisches Uterusstroma nicht zellreich genug und zu protoplasmareich ist, auch sich ganz, im Gegensatz zu allen von den Autoren angegebenen Abbildungen (Meyer, Jong, Lauche) vollkommen scharf gegen das umgebende Gewebe (hier Fettgewebe und Perimysium) absetzt, so ist eine Deutung des Keims als atrophierender Rest einer seroepithelialen Fibroadenomatosis, wie sie noch am mitteldeutschen Pathologentag in Dresden (Mai 1924) vorgetragen wurde, durchaus abzulehnen, dagegen die Möglichkeit offen zu lassen, daß es sich um ein Pankreasausführungsganggebilde mit zellinselähnlichem Herd oder aber um eine, vielleicht aus dem Serosaepithel entstandene, darmdrüsenähnliche Bildung mit besonders dichtem, glandulärem Zellager handle.

Von ganz besonderer Bedeutung für die endgültige Lösung dieser Frage, für die natürlich noch weitere, ähnliche Befunde abgewartet werden müssen, scheint Lauche's auch in letzter Zeit noch vertretene

Meinung zu sein, daß das Entwicklungsgeschehen im Bereiche des Nabels und der Leistengegend Teile des Cölomepithels absprengen könne, die sich dann bei geschlechtsreifen Frauen unter der Einwirkung des Ovarialhormons zu uterusähnlichen Epithelgebilden entwickeln könnten. Da Lauche nirgends sagt, daß diese Serosakeimlinge sich in der Richtung der Uterusschleimhaut differenzieren müssen, da zudem durch Sampson's Untersuchungen wahrscheinlich gemacht ist, daß gerade die Uterusschleimhautwucherungen im Peritonealbereich, die seroepitheliale Fibroadenomatosis Lauche's, durch direkte Autoimplantation von Uterusepithelien bei retrograder Menstruation entstünden, so ist das Peritonealepithel und die Schicksale der von ihm abgesprengten Keime gewissermaßen wieder frei und es liegt darum sehr nahe, es nunmehr mit doppelter Berechtigung für die Genese des hier vorliegenden Gebildes heranzuziehen. Die Lage des Keims nahe der Spitze eines M. D. an einer der exponiertesten Stellen des physiologischen Nabelschnurbruches und unter dem Serosafettpolster, also vielleicht innerhalb einer erst sekundär verlöteten Serosatasche, würden diese Auffassung noch unterstützen.

Zusammenfassung.

1. Ganz selten, 1 mal unter 30 Fällen, kommen nahe der Spitze des M. D. auch heterotope Epithelbildungen vor, die in keine der bis jetzt genannten Gruppen zu rechnen sind. Am meisten ähneln sie noch einem Pankreasausführungsgang mit Zellinseln, wenn sie auch an eine Darmdrüse mit besonders dichtem, cytogenem Zellager erinnern.
2. Die Genese des Keims dürfte, da er nicht an der Spitze des Divertikels sitzt und außerhalb der Muscularis interna gelegen ist, auf abgesprengte Teile des Cölomepithels (bei der fötalen Reposition des physiologischen Nabelschnurbruchs) zurückzuführen sein.

Schlußbemerkungen.

Nach den vorstehenden Ausführungen stellt sich heute das Problem des M. D. anders dar als vor 100 Jahren: die eingangs aufgeworfene Frage nach dem kausalgenetischen Zusamenhang zwischen Heterotopie und Meckel'schem Divertikel erscheint nunmehr der Lösung näher gerückt. Meckel selbst mußte sich noch damit begnügen, die Genese seines Anhangs mit einem Satze abzutun: „Der ganze Anhang, wenn er über den dritten Monat hinaus existiert, verdankt aber sein Entstehen einer zu geringen Tätigkeit der bildenden Kraft". Jetzt aber sind durch die morphologische Forschung Tatsachen gewonnen, die auch weitere Schlüsse zulassen.

So ist heute die Anschauung gesichert, daß nicht mehr — wie man früher wohl annahm — alle Divertikel des Magen-Darmtraktus als Reste des Darmdottergangs aufzufassen sind. Von den Divertikeln sei dabei garnicht gesprochen, wie sie an der Ansatzstelle des Mesenteriums, entsprechend durchtretenden Gefäßen, durch die Peristaltik und den Druck des Inhaltes als reine Dehnungsdivertikel, als richtige Mucosahernien entstehen, und wie sie Hansemann zu Hunderten im Darm fand. Schon bei solchen kann von kongenitalem Divertikel nicht die Rede sein. Andere Divertikelbildungen aber mit Muskelhaut, so besonders die des Magens (Nauwerck, Falconer, Askanazy), des Duodenums (Roth, Jach, Buschi), und des oberen Dünndarms (Buzzi) sind wohl angeborene Divertikel, aber sie waren sicher niemals mit dem Nabel im Zusammenhang gestanden. Auch die Duodenaldivertikel bei Fall XXVI, wo sie neben einem Meckel vorkamen, sind wohl im gleichen Sinne zu deuten. Man braucht sie dabei noch keineswegs mit Nauwerck, Holzweissig und Askanazy für atavistische Bildungen zu erklären. Es scheint viel näherliegend, worauf schon Buzzi und Heigel hinwies, sie auf die von Lewis und Thyng am Säugetierdarm, besonders aber im Duodenum und Jejunum gefundenen, embryonalen Epithelauswüchse zurückzuführen. Man könnte hier wohl, da diese Bildungen in der Tierreihe häufiger vorkommen, von phylogenetischem Rückschlag sprechen, wenn man dabei nicht an einen Rückschlag in die Vorfahrenreihe des Menschen hinein denkt. Man hüte sich dabei freilich davor, von wirklichem Atavismus zu sprechen: denn Robben, bei deren Embryonen Broman diese Epithelausbuchtungen mehrfach gefunden haben, dürften wohl nicht in die Vorfahrenreihe des Menschen gehören.

Diese Darmausstülpungen in der obersten Region des Verdauungstraktus sind aber, außer durch den Sitz, auch grundsätzlich vom M. D. zu unterscheiden; denn dieses ist im Gegensatz zu jenen auf das Bestehenbleiben einer in der Ontogenese normalen Bildung zurückzuführen. Der für eine derartige Bildungsweise (wie auch für Mamma accessoria oder branchiogene Fisteln) von Mathias geprägte Begriff des Atavismus ex persistentia kann hier nicht weiterführen, da er wohl andeutet, daß eine mangelnde Rückbildung eines ontogenetisch normalen Organteils vorliege, aber über die Art dieser Störungen selbst keinerlei Angaben macht. Es ist ja richtig, daß das letzte dieser Vorgänge auch heute noch in ein geheimnisvolles Dunkel gehüllt ist; das darf aber keineswegs zu der Einstellung führen, daß es sich dabei in der Ontogenese etwa um ein zufälliges Bestehenbleiben eines früheren Durchgangsstadiums handle; etwas Ähnliches aber, wie solcher wissenschaftlicher Fatalismus, klingt aus allen den neuen Schlagworten, die oft ganz vergessen lassen können, daß nur eine, das Keimplasma vielleicht gar nicht berührende, ursächliche Störung in der Entwicklung des Einzelindividuums das Auftreten eines solchen „Atavismus" veran-

laßt haben kann. Es kommen ja nun in der Tierreihe tatsächlich Arten vor, bei denen das M. D. ein stetes Darmanhängsel vorstellt. So hat schon Cazin darauf aufmerksam gemacht, daß das M. D. bei Schwänen, Schnepfen und den schwarzen Wasserhühnern stets zu finden ist; aber auch hier wird niemand behaupten wollen, daß die Vögel zu den Ahnen des Menschen gehören. Die Erklärung des Meckel als Atavismus liefe also auf eine bloße Vermutung hinaus, wenn sie auch auf die bestehenden Zusammenhänge in der Tierreihe hinweist.

Ebenso kann die Kombination des Meckel mit anderen Mißbildungen über die Art seiner Genese kein wesentliches Licht verbreiten. Zwar können nach Uhde „Bildungsfehler auf das Vorhandensein eines Divertikels hinweisen". Auch gibt es eine ganze Reihe sehr schwerer Entwicklungsstörungen, die mit Meckel zusammen häufig beobachtet werden. So kann es sich, was schon Meckel selbst bekannt war, bei Acephalie, bei Fehlen der oberen Körperhälfte, bei Duplicitas anterior finden; es kann mit Hasenscharte, Gaumenspalte, Wolfsrachen vergesellschaftet sein; es kommt vor neben angeborenem Nabelbruch, Blasenspalte, Bauchspalte; bei Uterus bicornis, Spina bifida, Thoraxanomalien, Atresia ani, — recti, Hufeisenniere, mangelhafter Entwicklung der unteren Körperhälfte, bei unvollständiger Verknöcherung von Brustbein- oder Schädelknochen ist es beobachtet worden. Auffallend häufig wird es auch bei angeborenen Herzfehlern gefunden (Julius Bauer). Die geringsten Abnormitäten neben ihm sind Pankreas aberrans oder Coecum mobile (Kaufmann), oder abnorme Lungenlappung (eigene Beobachtung). Carl Hart erwähnt das M. D. sogar als Begleiterscheinung beim Thorax phthisicus asthenicus, so daß es damit fast in eine Reihe mit den Konstitutionsbesonderheiten gestellt erscheint. — Überblickt man dieses Sammelsurium von Abnormitäten, so wird man, einer Anregung Beneke's folgend, gewiß in manchen Fällen ein einheitlich biologisch-mechanisches Prinzip finden können, das diese Kombinationen genügend erklärt. Am ehesten läßt sich eine Divertikelgenese noch aus den Fällen herauslesen, in denen Thoraxdefekte, Blasen- und Bauchspalten, Hufeisenniere usw. einen Druck der Extremitäten auf die vordere Rumpfwand, oder bei denen Atresia ani oder recti eine Zugwirkung durch den Darm vermuten lassen (Ahlfeld). Auch andere, neuere Untersucher neigen allmählich dazu, für manche Mißbildungskombinationen eine einheitliche Ursache anzunehmen. So hat Schilling für eine Mißbildung (mit Nierendefekt, Atresia ani vesicalis, Defekt der äußeren Genitalien, Spina bifida occulta, Klumpfüßen, Meckel'schem Divertikel, Mesenterium commune und Fehlen einer Nabelarterie) eine gemeinsame Schädigung durch Druck infolge nachgewiesenen Fruchtwassermangels im Auge, weil die teratologische Terminationsperiode aller dieser Bildungen auf die vierte bis sechste Embryonalwoche und wenig darüber hinweist; um diese Entwicklungsperiode liegen die Organe und Organteile auch noch in so

unmittelbarer Nachbarschaft, daß es immerhin möglich ist, alles „auf eine Mißbildung des Amnion" (Schilling) oder ähnliches zurückzuführen. Weiter ist es sogar experimentell gelungen (Luksch) durch ganz umschriebenen Druck auf einen Hühnerembryo ähnliche Mißbildungskombinationen zu erzeugen, allerdings ohne Meckel'sches Divertikel.

Diese reinmechanische Genese läßt sich auch noch durchführen, wenn als begleitende Abnormität neben dem M. D. nur ein Coecum mobile besteht; man könnte dann annehmen, daß bei besonders engem Amnion etwa eine Extremität oder bei besonders lockerem Exocölom eine Drehung oder Senkung der Frucht den physiologischen Nabelschnurbruch auf die Seite drängt und so seine normale Reposition und die gehörige Darmverlötung verzögert. Es ist ja gerade das Cöcum der Teil des Dickdarms, der mit der primären Darmschleife in den physiologischen Nabelschnurbruch hinausgezogen werden muß; dann ist der teratologische Terminationspunkt für die Entstehung des M. D. nach Keibel-Mall's und nach Broman's Angaben bei einem Embryo von 7 mm (etwa 28 Tage = Solidewerden des epithelialen Dottergangs) bis zu 15 mm Länge (ca. 6 Wochen = Durchreißen des mesodermalen Dotterganganteils) zu suchen; um diese Zeit sind auch die hinteren Extremitäten schon so entwickelt, daß sie für Einwirkungen auf die vordere Rumpfpartie in Betracht kämen. Broman's Bild Nr. 26 von einem 13,7 mm langen Embryo aus dem zweiten Monat läßt wohl erkennen, daß auch die kurzen Beinstummelchen schon Einfluß auf den sehr kaudal geneigten Dotterstrangansatz haben könnten.

Nun ist aber das Coecum mobile so häufig und auch oft ohne M. D. anzutreffen, daß sein Vorhandensein nicht als Fingerzeig für eine, auch das M. D. verursachende Einwirkung genommen werden kann.

Schon bei einer flüchtigen Betrachtung der beigegebenen Tabelle Nr. 1 fällt auf, daß nur in drei Fällen (Nr. XI, XVI und XXVII) schwerere Mißbildungen neben dem M. D. vorliegen. Von diesen könnte gerade Fall XVI mit seiner großen Thoraxdeformität, der Lageverschiebung der Leber, dem Fehlen der Gallenblase und einer Umbilicalarterie und mit seinem Coecum liberum gewissermaßen als Beleg dafür dienen, daß Vorgänge ganz grob mechanischer Art, wie ein Druck auf die vordere Rumpfwand, wohl als Ursache dieser Kombination von Mißbildungen in Betracht gezogen werden können. Besonders die Thoraxanomalie, das Fehlen einer Umbilicalarterie und die Meckelbildung scheinen auf eine solche Weise erklärbar; denn die Anlage des Brustkorb- und Rippenblastems erfolgt ganz entsprechend dem teratologischen Terminationspunkt des Meckel — am Anfang des zweiten Monats (das knorpelige Stadium setzt erst im dritten ein); ein äußerer Druck kann also wohl den Thoraxdefekt im zweiten Embryonalmonat erzeugt haben. Freilich spielt hier die Lues congenita noch verschleiernd mit herein; andererseits aber kann darauf hingewiesen werden, daß

Tabelle

Zusammenstellung der Divertikel

m = männlich. w = weibl

Nummer des Falls	Geschlecht, Alter, Todesursache	Aus der Famil		
		Der Div.-Tr. ist	Alter der Eltern des Div.-Tr. bei dessen Geburt	Beschäftigung Mutter des Div. während der Schwangersch
I. S.-Nr. 19/23 Schwabing	w. Frl. 47 J. Suicida	3. Kind, 3 J. nach Heirat der Eltern geboren	Mutter 24 J. Vater 29 „	Dame der Gesell
II. Nr. 581/21 Schwabing	m. 39 J. Pneumonie	3. Kind, 3 J. nach Heirat der Eltern geboren	Mutter 26 J. Vater 26 „	Nur im Haush. tä hat viel an Ve dauungsstörung litten.
III. Nr. 579/21 Schwabing	m. 30 J. Endocardit.	4. Kind, 10 J. nach Heirat	Mutter 28 J. Vater 31 „	Bäuerin, im Ha u. auf dem Fel
IV. Nr. 394/22 Schwabing	m. 42 J. Lungentbc.	2. Kind, 9 J. nach Heirat	Mutter 32 J. Vater 33 „	Bauersfrau
V. Nr. 352/22 Schwabing	w. 61 J. Lympho-Sa d. Magens	2. Kind, 2 J. nach Heirat	Mutter 32 J. Vater 46 „	Bauerstochter, Näherin tätig
VI. Nr. 112/22 Schwabing	m. 52 J. Aortenlues, Pneumonie	6. Kind, mindestens 10 J. nach Heirat	Mutter ? J. Vater ? „	Nur im Haush. t
VII. Nr. 403/23 Halle	m. 20 J. Hirntumor	?	?	?
VIII. Nr. 260/23 Halle	m. 51 J. Carc. recti	?	?	?
IX. Nr. 382/22 Schwabing	w. 57 J. Suicid: Frakt.	7. Kind, ? J. nach Heirat	Mutter 43 J.? Vater ? „	In der Landwi schaft tätig

t Angaben aus der Familienanamnese.
v.-Tr. = Divertikelträger.

amnese				
eschwister des Div.-Tr.	Geschwister der Eltern des Div.-Tr.	Degenerationszeichen in der Familie	Angaben der Fam.-Anamn. stammen von	Andere körperl. Besonderheiten des Div.-Tr.
1873; w. 1874 Div.-Tr. 1876	?	Div.-Tr. u. ihre Schw. schwer hypochondr. u. hysterisch	Mutter	Abnorme Kleinheit der Milz
80; w. 81; Div.-Tr. 82; w. 84; w. 88	Mutter 2. von 4 Geschw., Vater 4. von 5 Geschw.	keine	Schwester	keine
82: m. 88; 90; Div.-Tr. 1; m. 92; w. 94; 96; w. 99; w. 02; w. 05	Mutter hatte 10 Geschw., Vater 1 Bruder	keine	Bruder	keine
78; Div.-Tr. 0; w. ?; m. 86	Vater hatte 1 ält. Schwester, Mutter lebt, Geschw.?	keine	Witwe	keine
ı. ?; Div.-Tr. 61; achher noch 3 od. 4 Kinder klein gestorben	Vater hatte 15 Geschw., Mutter nur wenige ?	?	alte Freundin	keine
ı. 60; w. ?; w. ?; ı. ?; w. ?; Div.-'r. 70; m. mit 16 Jahren gestorben	?	?	Witwe	Gestielte Dickdarmpolypen, subserös. Lipom d. ob. Dünnd.
?	?	?	—	keine
?	?	?	—	Akzess. Pankr. ohne Inseln im Duodenum
Vorher 6 Schwestern chnell hintereinander. Nach Div.-Tr. 2 Schwestern	?	?	Angaben des wiederverheir. Mannes nicht verlässig	keine

Nummer des Falls	Geschlecht, Alter, Todesursache	Aus der Famili		
		Der Div.-Tr. ist	Alter der Eltern des Div.-Tr. bei dessen Geburt	Beschäftigung d Mutter des Div.- während der Schwangerschaf
X. Nr. 261/22 Schwabing	w. Frl. 84 J. Gallenblasen-Karz.	2. Kind, 5 J. nach Heirat der Eltern geboren	Mutter 33 J. Vater 46 „	Frau eines Kav Offiziers
XI. Nr. 24/22 Schwabing	w. 5¼ J. Diphtheritis	3. Kind, 6 J. nach Heirat	Mutter 29 J. Vater 42 „	Dame der Gesells Unglücksfall in 3.—5. Schwange schaftswoche
XII. Nr. 106/23 Schwabing	m. 30 J. Hirnabszeß (Kriegsverl.)	?	?	?
XIII. Nr. 121/24 Halle	w. Neonat. Erstickung	?	?	?
XIV. Nr. 500/22 Schwabing	m. 15 J. Frühgeburt (Zwilling)	4. Kind, 9 J. nach Heirat der Eltern geboren	Mutter 33 J. Vater 51 „	Nur im Haush. tä
XV. Nr. 252/22 Schwabing	m. 18 J. Unglücksfall	2. Kind, 6 J. nach erstem Verkehr geboren	Mutter 24 J. Vater 29 „	In Landwirtscha tätig
XVI. Nr. 74/24 Halle	m. ½ J. Lues congenit.	1. Kind, unehelich, angebl. nach dem 1. Verk.	Mutter 23½ J. Vater 20 „	Schwere Tätigkeit Küchenmädchen
XVII. Nr. 635/22 Schwabing	m. 64 J. Encephalitis	4. Kind, ?	Mutter 35 J. Vater ?	In Landwirtscha tätig
XVIII. Nr. 435/22 Schwabing	w. 4 Mon. Bronchopneumonie	1. Kind, unehel. nach 5jähr. Verhältnis	Mutter 24 J. Vater 45 „	Köchin und Alle mädchen; sehr strenge Stelle

namnese				
Geschwister des Div.-Tr.	Geschwister der Eltern des Div.-Tr.	Degenerationszeichen in der Familie	Angaben der Fam.-Anamn. stammen von	Andere körperl. Besonderheiten des Div.-Tr.
rher 1 Bruder; nachher ?	Vater 3. von 8 Geschw., Mutter letzt. einer Reihe v. Kind., v. denen nur 5 ält. gew.	?	Entf. Verw. d. Seitenlinie	Subserös. Lip. d. Dünnd.-Kerka. Falt. i. unt. Dünndarm
. 1912; w. 15; iv.-Tr. 17; nachher gewollte Sterilität	Vater 2. von 7 Geschw., Mutter einziges Kind	keine	Mutter	Idiotie (Mikrocephalie)
?	?	?	—	Abnorme Lungenlappung
?	?	?	—	Ovarialcyste links
. 1914; m. 19; . 21; Div.-Tr. u. m. 22	Vater jüngster von 3 Brüdern, Mutter hatte 8 Geschw.	keine	Vater	Abnorme Lungenlapp.; Mageninseln im ob. Ösoph.-Off. For. ovale, off. Duct. Bott. Nebenmilz, Phimose
. 1900; Div.-r. 1904; m. 12; Abgang 16 u. 17	Mutter 6. von 7 Kind., Vater 2. v. 16 Kind.	keine	Mutter	Abnorme Lungenlappung, off. For. ovale. Isol. Lob. pyramid. d. Schilddrüse
keine	Mutter 10. v. 12 Kind., Vater einziges Kind?	keine	Mutter	Rippendefekte r. Abn. Lung.lappg. Rechtsverlager. d. Leber, Defekt d. Gallenbl. Fehlen d. l. Umbilicalarterie
n. 1855; w. 56; w. 57; Div.-Tr. 58; m. ?	Mutter hatte noch 2 Schwestern ?	?	Witwe	Abnorme Lungenlappung
keine	Mutter jüngstes von 3 Kind., Vater hatte nur lebende Schwester	keine	Mutter	Off. Foram. ovale, abnorme Lungenlappung

Nummer des Falls	Geschlecht, Alter, Todesursache	Aus der Famili		
		Der Div.-Tr. ist	Alter der Eltern des Div.-Tr. bei dessen Geburt	Beschäftigung d Mutter des Div.- während der Schwangerschaf
XIX. Nr. 511/21 Schwabing	m. 70 J. Meningitis Tbc.	wahrsch. 1 Kind	Mutter ? Vater ?	Im Haushalt, mu viel vor ihrem tr kenen Mann flie
XX. Nr. 351/20 Schwabing	m. 56 J. Magenkarz.	—	—	—
XXI. Nr. 21/22 Schwabing	m. 5 Mon. Grippe, Bronchopneumonie	4. Kind, 5 J. nach Heirat	Mutter 26 J. Vater 33 „	Fabrikarbeiterin, Haush. tätig; vi beim Holzsamme
XXII. Nr. 361/24 Halle	m. 71 J. Lungentbc.	1. Kind, ?	? ?	Bei Feldarbeit o in Spinnerei
XXIII. Nr. 59/24 Halle	w. 58 J. AkutePankreatitis	2. Kind, mindestens 7 J. nach Heirat	? ?	In Landwirtscha
XXIV. Nr. 223/16 Lille	m. ca. 30 J. akute Enteritis	—	—	—
XXV. Nr. 103/23 Schwabing	m. $1^3/_4$ J. Diphtherie	1. Kind, unehelich	Mutter 25 J. Vater 30 „	Dienstmädchen, ha einen schweren U zug mitzumache
XXVI. Nr. 399/22 Schwabing	m. 77 J. Schrumpfnieren	—	—	—
XXVII. Nr. 278/22 Schwabing	w. 27 J. Lungentbc.	1. Kind, ?	Mutter 25 J. Vater 32 „	Im Haush. tätig

namnese				
Geschwister des Div.-Tr.	Geschwister der Eltern des Div.-Tr.	Degenerationszeichen in der Familie	Angaben der Fam.-Anamn. stammen von	Andere körperl. Besonderheiten des Div.-Tr.
Div.-Tr. 1851; dann noch 1 Schwester	mütterlicherseits? Vater hatte noch 1 Brud. u. 1 Schw.	keine	Tochter	keine
—	—	—	—	Off. Foram. ovale
. 1917; Abg. 18; . 1920; Div.-Tr. 21; w. 22	Mutter 1. von 4 Kind., Vater 3. v. 17 Kind.	Auch bei persönl. Untersuch. nichts zu finden	Mutter	Off. Foram. ovale
1. Div.-Tr. — 2. Zwill.bruder; w., 4. m., von nderen nichts bekannt	mütterlicherseits? väterlicherseits?	Vater der Div.-Tr. war Sonderling	Tochter	keine
w. 1859; Div.-Tr. 1866	?	Vater Trinker; wegen Sittlichkeitsdelikt eingesperrt	Sohn	keine
—	—	—	—	—
keine	Mutter hat 6 Geschw., Vater 4 Geschw.	keine	Mutter	Lipom d. Herzspitze, abnorme Lungenlappung, Nebenmilz
—	—	—	—	Duod. Div.-Dopp. Nierenbecken lks. Beckenniere
Div.-Tr. 1895; w. 96; w. 97; w. 1901	Mutter 2. von 4 Geschw., Vater 1. v. 14 Geschw.	keine	Schwester	Vagina septa. Uterus bicorn. Off. Foram. ovale. Abnorme Lungenlappung

Nummer des Falls	Geschlecht, Alter, Todesursache	Aus der Familie		
		Der Div.-Tr. ist	Alter der Eltern des Div.-Tr. bei dessen Geburt	Beschäftigung der Mutter des Div.-T. während der Schwangerschaft
XXVIII. Nr. 489/22 Schwabing	m. 24 J. Lungentbc.	3. Kind, 6 J. nach Heirat	Mutter 24 J. Vater 30 „	In Wirtschaftsküc tätig
XXIX. Nr. 340/22 Schwabing	m. 69 J. Lobulärpneumonie	2. Kind, 2 J. nach Heirat	Mutter 32 J. Vater 31 „	Arbeitersfrau, im Haush.
XXX. Nr. 211/22 Schwabing	w. 63 J. Nierenkarzinom-rezidiv.	3. Kind, ?	? ?	In Ökonomie täti sehr arbeitsam.

Askanazy dazu neigt, eine andere ähnliche Kombination, nämlich heterotopes Pankreas im Magen und Fehlen der Gallenblase, als Atavismus aufzufassen, was aber Muthmann und Lauche mit Recht ablehnen.

Schwerer fällt eine reinmechanische Erklärung bei Vagina septa und Uterus bicornis (Fall XXVII), da diese Bildungen nicht in so unmittelbarer Beziehung zur vorderen Bauchwand und zum Nabel stehen; weil aber die Müller'schen Gänge Mitte bis Ende des zweiten Embryonalmonats noch vollkommen getrennt sind, können auch hier immerhin gleichzeitige mechanische Störungen auf den Entwicklungsprozeß von Einfluß sein. Es müßte dann freilich auch angenommen werden, daß die Schädigung durch Druck noch bis in die Wende des zweiten und dritten Embryonalmonats hinein angedauert hätte.

Unmöglich aber würde eine grobmechanische Erklärung der Divertikelgenese, wenn neben dem Meckel eine Mikrocephalie besteht (Fall XI), wenn die Mikrocephalie noch dazu keinerlei Formbesonderheiten oder sekundäre Veränderung der Gehirnsubstanz erkennen läßt, sondern einzig und allein eine Verminderung der nervösen Elemente zeigt; man hat hier den Eindruck, daß es sich bei der Bildungsstörung des Gehirns um das Stehenbleiben auf einer früheren Entwicklungsstufe handelt, und so könnte auch hier wiederum eine gewisse Beziehung zwischen Meckel und Idiotie angenommen werden, wenn auch die Zusammenhänge fast vollkommen aus dem Bereiche der Morphologie entrückt, nur auf zell-

Anamnese				Andere körperl. Besonderheiten des Div.-Tr.
Geschwister des Div.-Tr.	Geschwister der Eltern des Div.-Tr.	Degenerationszeichen in der Familie	Angaben der Fam.-Anamn. stammen von	
a. 1894; w. 96; Div.-Tr. 1898; m. 1906	Mutter 3. von 6 Geschw., Vater jüngster von 12 Geschw.	keine	Eltern	—
r. 1851; Div.-Tr. 3; w. 1862; w. 3; später dann noch 1 Brud. u. 1 Schw.	Vater hatte 3 od. 4 Geschw., Mutter?	?	Vetter der Frau	Subseröses Lipom des Mesent.ansatz.
m. ? m. ? Div.-Tr. 1858; dann noch 1 Brud. u. 2 Schwestern	? ?	?	dem wiederverheirateten Mann	Dickdarmpolyp.

biologischem Gebiete gesucht werden können. Es ließe sich in solchen Fällen immerhin sagen, daß das Meckel nur eine Begleiterscheinung der schwereren und seltneren Bildungsfehler ist, und daß es durch die gleiche, noch unbekannte Ursache mitbedingt sein kann. Vielleicht spielt dabei neben einem spontanen Stehenbleiben in der Entwicklung des Gehirns eine so geringgradige mechanische Einwirkung herein, wie sie für Fall XXX angenommen werden muß, wo eine Unregelmäßigkeit bei der Reposition des physiologischen Nabelschnurbruchs zur Absprengung des kleinen Peritonealepithelkeims geführt haben dürfte. Marchand nimmt zwar auch für die Mikrocephalie ebenfalls „mechanische Momente von seiten der Umgebung" an, verlegt aber deren Einwirkung erst in die Zeit nach dem dritten Embryonalmonat, so daß für das M. D. dieses Moment als Ursache gar nicht in Betracht käme.

Wie aber nun, wenn sich neben dem M. D. nur eine abnorme Lungenlappung oder ein offenes Foramen ovale findet? Dann würden grob mechanische äußere Ursachen nicht mehr genügen; es müssen dann beide formalen Besonderheiten entweder auf den imaginären Nenner einer Entwicklungshemmung gebracht werden (und schon dieser Begriff hätte für die Dreiteilung der linken Lunge keinen Sinn), oder aber man müßte für beide getrennte Ursachen annehmen. Ein Blick auf Tabelle 2 lehrt nun sofort, daß tatsächlich die abnorme Lungenlappung und das Foramen ovale apertum die häufigste Kombination beim Meckel darstellt; andererseits ist aber auch bekannt, daß sowohl die Dreiteilung der

Tabelle 2.

Bei 30 Fällen von Meckel'schen Div. fanden sich (außer einem schweren Thoraxdefekt mit Verlagerung der Leber und Fehlen der Gallenblase usw. und außer einer Mikrocephalie) noch als körperliche Besonderheit:

Abnorme Lappung der Lungen (Fall I, XII, XIV, XV, XVI, XVII, XVIII, XXV, XXVII)	9 Fälle;
Offenes Foramen ovale (Fall XIV, XV, XVIII, XX, XXI)	5 „
Milzabnormitäten (Nebenmilz, abnorme Kleinheit) (Fall I, XIV, XXV)	3 „
Dickdarmpolypen (Fall VI, XXX)	2 „
Subseröse Lipombildungen am Darm (Fall VI, X)	2 „
Akzessorisches Pankreas (Fall VIII)	
Duodenaldiv. (Fall XXVI)	
Doppeltes Nierenbecken links (Fall XXVI)	je 1 Fall
Vagina septa und Uterus bicornis (XXVII)	
Colon ascendens liberum (Fall XVI)	
Subepicardiales Lipom (Fall XXV)	
Aorta angusta mit Thymushyperplasie (Fall VII)	
Kongenitale Ovarialcyste (Fall XIII)	je 1 „
Isolierter Lobus pyramidalis der Schilddrüse (Fall XV)	
Phimose und Magenschleimhautinseln (Fall XIV)	
Außer dem Meckel'schen Div. fehlt jede Formabweichung vom Normalen in (Fall II, III, IV, V, IX, XIX, XXII, XXIII, XXIV, XXVIII, XXIX)	11 Fällen.

linken Lunge, wie auch die abnorme Lappung der rechten außerordentlich häufig ganz isoliert ohne Meckel vorkommen; ja das Foramen ovale apertum gehört sogar „zu den häufigsten kongenitalen Herzanomalien“ (Julius Bauer), und kommt nach Aschoff in 20—30 % aller Sektionen vor; und das besagt doch, daß von einer gemeinsamen Ursache dieser Absonderheiten und des Meckels nicht die Rede sein kann, daß beide Erscheinungen keineswegs notwendige Folgen ein und derselben ursächlichen Störung sind. Bei der Lungenlappung könnte ja noch geltend gemacht werden, daß sie sich in den Hauptumrissen gerade zu der Zeit anlege, die oben als der teratologische Terminationspunkt der Meckelgenese genannt worden ist; für das Foramen ovale aber, das sich nach Broman ebenfalls um die gleiche Zeit als Septum secundum (spurium) anlegen soll, kann die ursächliche Bildungsstörung erst in den ersten Lebenswochen zu suchen sein. Dazu kommt noch, daß in den allermeisten Fällen neben dem Meckel überhaupt keine erkennbare, formale Anomalie besteht; an dem eigenen Material schon übertrifft die Zahl dieser Fälle noch jene mit abnormer Lungenlappung und mit Foramen ovale. Dieser Mangel einer jeden makroskopisch erkennbaren Abweichung vom typischen kann für eine Reihe der eigenen Fälle, die persönlich seziert wurden, mit Sicherheit angegeben werden,

wenn auch bei anderen die eine oder die andere kleine Besonderheit übersehen worden sein mag. Es müßte also doch Einwirkungen auf die normale Entwicklung des menschlichen Körpers geben, die allein und vorzüglich für den Darm wirksam sind, die aber einstweilen noch im Dunkel liegen und die uns auch durch ihre Klassifizierung als „Atavismus e persistentia" (s. o.!) noch nicht näher gerückt sind.

Man darf freilich das M. D. auch nicht in eine Reihe mit den Degenerationszeichen des Körpers stellen wollen, wie Diastase der Zähne, angewachsenes Ohrläppchen, Schwimmhautbildung, abnorm starke Behaarung des Körpers usw., obwohl auch alle diese Abweichungen eigentlich nur phylogenetisch unfertige Körperteile darstellen. Nach Stieda sind ja „weder die Abnormitäten, noch die Bildungshemmungen, noch die Varietäten einzelner Organe als Degenerationszeichen (Stigmata) zu deuten". Und würde man vollends noch ontogenetisch unfertig gebildete Körperteile, wie Hasenscharte, Hypospadie, Kryptorchismus usw. zum Vergleiche heranziehen, so würde man sich damit auch wieder ganz außerordentlich den pathologischen Mißbildungen nähern.

Freilich könnte man auch, wie Ahlfeld meint, einfach eine verspätete Ablösung des Ductus vom Nabel und eine damit verbundene Dehnung des sich rückbildenden Dottergangrestes annehmen; doch dürfte dies genau so wenig, wie die Annahme einer Schädigung der Keimanlage, das kausale Bedürfnis befriedigen, da am eigenen Material nur in den wenigsten Fällen (Fall VII, XXIII und XXV) histologische Kennzeichen einer solchen Verzögerung in Form unregelmäßig verzerrt gelagerter Muskulatur an der Divertikelspitze auffindbar waren. Auch konnte bei den Fällen XVI und XXIV, die noch durch einen Strang mit dem Nabel in Verbindung standen, gezeigt werden, daß zwischen den freien Divertikeln und den noch am Nabel fixierten kein grundsätzlicher Unterschied besteht, daß bei beiden die Muskulatur der Spitze in einer für die angeborenen Divertikel ganz charakteristischen Weise angeordnet ist; die Dehnung kam dann als sekundäres (wahrscheinlich postnatales) Moment noch hinzu.

Da also das Meckel nicht einfach als gedehnter Darmteil gelten kann, da auch seine Deutung als Atavismus oder Degenerationszeichen nicht weiter führt — der eine Begriff trifft gar nicht zu und die andere Bezeichnung bedeutet ebenfalls nur eine Verschleierung der zu klärenden Vorgänge —, so würde man für das M. D. noch irgendein anderes, vielleicht in ihm selbst gelegenes, morphologisches Kennzeichen suchen müssen, das Anhaltspunkte für ein tieferes Verständnis seiner formalen und damit auch bis zu einem gewissen Grade seiner kausalen Genese böte. Und ein solches Kriterium scheint in den im Meckel gelegenen Heterotopien von Jejunum- oder Magenschleimhaut oder Pankreaskeimen wirklich gegeben.

Daß sowohl Pankreaskeime wie auch Magenschleimhautinseln in Meckel'schen Divertikeln und vor allem in deren Spitze vorkommen, das weiß man seit Zenker und Siegenbeek; aber über die Häufigkeit ihres Vorkommens mochte am Anfang der Umstand hinweggetäuscht haben, daß immer nur vereinzelte Fälle untersucht und vielleicht auch nicht alle veröffentlicht wurden. Selbst die im Jahre 1912 in Münster mitgeteilten Untersuchungen von M. Koch, die an einem Material von 50 M. D. 6 Fälle von Magenschleimhaut, zweimal mit Pankreaskeimen vergesellschaftet, zutage förderten, könnten für die Feststellung der tatsächlichen Häufigkeit der Heterotopien nicht als maßgebend angesehen werden, da keine Serienschnitte angelegt wurden, also kleinste Epithelversprengungen übersehen sein konnten.

Ja sogar das hier gefundene Verhältnis von 13 Heterotopien bei 30 Meckelfällen, also ein Vorkommen in 43,3 %, d. h. fast der Hälfte der Fälle, kann noch nicht als die wirkliche Höchstzahl gelten; denn einerseits darf dann der Zahl von 43 % — wie noch später ausgeführt werden wird — der Fall XXX nicht mehr hinzugerechnet werden, da es sich in diesem Falle nicht mehr um ein organoides Gebilde handelt, sondern um eine abnorm differenzierte Peritonealepithelversprengung. Andererseits aber konnten auch hier, wie schon erwähnt, aus Sparsamkeitsgründen die Serien nicht in allen Fällen voll durchgeführt werden, wenn auch die Spitzenteile fast vollständig, die Wandabschnitte der Divertikel zum größten Teile in Serien durchforscht wurden. Die Mitteilungen von Albrecht und Arzt, Fr. P. Müller, M. Koch's Div. Nr. 5, 8 u. 26 mit Brunner'schen Drüsen, Pylorus- wie Fundusschleimhaut, und die eigenen Fälle XXIII, XXV, XXIX und XXX zeigen ja, daß auch in den Seitenteilen der Divertikel ortsfremde Keime vorkommen können; man erinnere sich auch an Fall XVII, der im Schaftteil des Meckel ein sekundäres, myomatöses Divertikel trug.

Weiterhin muß man an Stellen, die im Laufe der normalen Entwicklung eine vollkommene Rückbildung der früheren epithelialen Verbindungen erfahren, auch an einen späteren Schwund von erst noch vorhandenen Epithelabsprengungen denken: Selbst in Fällen, die bei Serienuntersuchung keine Heterotopien mehr erkennen lassen, könnten früher wohl einmal ortsfremde Epithelien vorhanden gewesen sein, die aber dann im Verlaufe der Entwicklung vollkommen schwanden. Auch Lubarsch nimmt für embryonale Gewebsverirrungen und Versprengungen Rückbildungsvorgänge und Entwicklungsstillstände an, wenn es ihm auch nicht mit Sicherheit entscheidbar scheint, ob sich ein vollkommener Schwund daran anschließen muß oder nicht.

Ein ganz klassisches Beispiel dieses bedeutsamen Vorganges sind aber die Untersuchungen von Beneke und Bergengruen über die Epithelraphe am harten Gaumen der Kinder; es ist bekannt, daß dort, wo im embryonalen Leben die beiden sich entgegenwachsenden Gaumenplatten sich berühren und verschmelzen, Reste des Plattenepithels noch als die sog. Epithel-

perlen (Epstein, Bohn) in die erste Lebenszeit hinüber erhalten bleiben. Diese Gebilde, die zuerst ganze Epithelstränge von wechselnder Dicke darstellen, zeigen schon im fötalen Leben deutliche Abschnürungserscheinungen von dem darunterliegenden Rachendachepithel (Bergengruen), schwinden aber erst im extrauterinen Leben mehr und mehr, auch am hinteren Rande des Gaumens, wo sie „am häufigsten und beinahe regelmäßig" (Epstein) gefunden werden; spätestens vom 3. Lebensjahr ab aber werden sie durchaus vermißt (Bergengruen). Also auch hier bilden sich Epithelabsprengungen, die „ihre Entstehung einer ungleichmäßigen und stellenweise unterbrochenen Vereinigung der Gaumenplatten" mit dem nasalen Septum verdanken, völlig zurück, und zwar dies trotzdem, obwohl das kräftig sproßende Bindegewebe der Umgebung, die starke Hornbildung in den Strängen, ja gelegentliche Usuren des Gaumenknochens zuerst eine bedeutende Wachstumskraft andeuteten. Es muß also schon in den ersten Lebensmonaten und -jahren die Wachstumsenergie der Strangepithelien besonders relativ zum umgebenden Bindegewebe erlahmen, sie müssen allmählich, wie ihre Rückbildung anzeigt, funktionell überflüssig geworden sein. Schon Bergengruen weist da auf die verschiedenen Formbildungen hin, die ihm den Raumkampf der Epithelien mit dem Bindegewebe augenscheinlich machen; so sind ihm besonders dünne, spitze Ausläufer Zeichen des Schwundes, derbe, abgerundete, kugelige Formen aber das Kennzeichen der noch lebenskräftigen Teile.

Aber auch in den weiblichen Genitalien spielt der gleiche Prozeß der Abschnürung und der Rückbildung — gewissermaßen also ein Negativ des eben besprochenen Prozesses — eine große Rolle; wo die Verschmelzung der Müller'schen Gänge zum einheitlichen Genitalkanal der Frau führt, da wird ein Anteil embryonalen Gewebes normalerweise zugrunde gehen müssen und nur hin und wieder abnormerweise erhalten bleiben (Robert Meyer).

Mit ebensolchen oder ähnlichen Rückbildungsvorgängen ist wohl auch beim M. D. zu rechnen, wenn bei Erwachsenen in manchen Fällen, trotz sorgfältigster Untersuchung, keinerlei ortsfremde Epithelien gefunden werden können. Damit ist aber noch keineswegs gesagt, daß sie auch jedesmal vorhanden gewesen sein müßten; nur die entwicklungsgeschichtlich so bedeutsame Stelle des sich schließenden Dottergangs und die Beobachtung, daß tatsächlich in M. D. Rückbildungsprozesse ortsungewohnter Keime (Fall XXIX) gefunden werden können, berechtigen zu jener Vermutung. Dabei wird es sich meist, wie Fall XXIX zeigt, um Heterotopien handeln müssen, die vom Darmlumen getrennt und damit von eigentlicher Funktion ausgeschlossen sind. Vielleicht spielt bei dieser Neigung zur Rückbildung aber auch der Umstand eine Rolle, daß im Meckel, wie im Gaumen und den weiblichen Genitalien, nicht irgendwelche pathologisch veränderten Bildungen zum Schwunde kommen, sondern daß es zumeist organoide, außer durch ihre heterotope Lagerung von der Norm nur bis zu einem gewissen Grade abweichende Bildungen sind; und solche spielen im M. D. die Hauptrolle.

Sicher aber ist, daß hier die Häufigkeit der auftretenden Heterotopien über das Maß des rein Zufälligen hinausgehen. Ja bei der Durchschnittszahl von 43 % darf sogar der Vermutung Raum gegeben werden, daß beides, M. D. und Heterotopie, in irgendwelchem

kausalgenetischen Zusammenhange stünden. Dabei sei absichtlich über die wechselseitige Bedingtheit noch nichts gesagt. Jedenfalls unterscheiden sich Heterotopien im Meckel, die sämtlich Abkömmlinge des inneren Keimblattes sind, sowohl von teratoiden Bildungen, da Abkömmlinge der anderen Keimblätter durchaus fehlen, und ebenso von adenomartigen Geschwülsten, da sie die epithelialen Teile in voller, organoider Ausbildung erkennen lassen.

Das Hauptaugenmerk ist aber auf die Tatsache der immerhin bestehenden, strukturellen Besonderheiten dieser Heterotopien zu lenken; und dieser Umstand steht, wie schon oben ausführlich dargelegt wurde, in inniger Beziehung zu dem Faktum, daß im M. D. eine Stelle des Darms vorliegt, an der normalerweise das Entoderm vollkommen schwinden muß, an der die Leistung der letzten vollkommenen Rückbildung dem Mesoderm zukommt. Es ließen da vor allem die Abschnürungsfalten, die am Rande der Magenschleimhautinseln auftreten können, zum ersten Male die Vermutung auftauchen, daß für die Genese des M. D. auch das Mesenchym eine wesentliche Rolle spiele; mit diesen erst so auffälligen und unerklärlichen Bildungen, die dann in ganz bestimmter Gesetzmäßigkeit beobachtet werden konnten, bot sich ein Fingerzeig, rein morphologisch „einen Widerstreit der ortsfremden Epithelformation mit dem autochthonen Mesenchym“ nachzuweisen. In den Pankreasinseln wurde denn auch, wenngleich in etwas anderer Form, dieselbe Beobachtung gemacht; dort war es die Feststellung, daß die cystisch erweiterten Ausführungsgangsysteme an der Peripherie der Keime lagen, indes die wohl ausgebildeten Drüsenläppchen die zentrale und submucöse Lagerung bevorzugten. Selbst bei den nicht in Meckeln gelegenen Pankreaskeimen konnte in vielen Fällen, soweit die Beschreibungen der Autoren ausführlich genug waren, die gleiche Eigentümlichkeit gezeigt werden. Diese Tatsache kann nicht allein dadurch erklärt werden, daß sich eben in der Bauchspeicheldrüse und auch in ihren versprengten Keimen alles Parenchym aus den zuerst aussprossenden Ausführungsgängen entwickle, und daß besonders in den heterotopen Keimen die Entwicklung oft in den ersten Anfängen stehen bleibe. Es besteht auch noch die merkwürdige Übereinstimmung mit den experimentellen Untersuchungen Lubarsch's, der bei Kaninchen an intravenös erzeugten Implantaten von Organbrei, besonders bei Speicheldrüsengewebe, nicht nur zeigen konnte, daß „die am höchsten differenzierten Zellen zuerst der Auflösung anheimfallen“, während die Ausführungsgangsepithelien widerstandsfähiger waren und nicht nur länger erhalten blieben, sondern sogar vorübergehende Wucherungserscheinungen (Mitosen) darboten. Daraus dürfte der Schluß gezogen werden, daß auch hier im natürlichen Entwicklungsgang bei der hemmenden Wirkung des umgebenden Mesenchyms lediglich der widerstandsfähigere Teil des Entoderms sich ausbreiten konnte, indes die Bildung des höher differen-

zierten Drüsengewebes unterblieb oder doch, soweit es sich in Form von Pankreaszellinseln schon angelegt hatte, die deutlichen Kennzeichen, sei es der Rückbildung oder der gehemmten Entwicklung, bot.

Bei dem Ausdruck „Widerstreit der Gewebsarten", der für diese Beobachtungen die einzig richtige Bezeichnung schien, läßt sich allerdings ein Mißverständnis nicht von vornherein ausschließen. Es ist dies die Vorstellung, als könne eine solche formgestaltende Einwirkung von Epithel auf Stroma und umgekehrt auch noch wirksam sein im reifen Körper, dessen Formentwicklung zum vollen Abschluß gekommen ist. Dieser Anschauung sei gleich hier deshalb besonders ernstlich entgegengetreten, weil selbst bei den jüngsten Fällen keine frischen, formbildenden Prozesse der heterotopen Herde mit irgendwelchen selbständigen Wachstumstendenzen erkennbar sind, auch nicht sekundäre Reaktionen auf entzündliche Reize, sondern organoide Bildungsvorgänge, deren Ablauf vollkommen abgeschlossen ist, und deren Abweichen vom typisch Organischen nur an den Stellen besonders hervortritt, an denen die Grenzen gegen das sonst ortsübliche Gewebe zu suchen sind. — Es besteht freilich seit der entwicklungsmechanischen Lehre Roux's kein Zweifel mehr, daß auch im vollausgebildeten, lebenden Organismus die einzelnen Teile nur durch die Funktion ihre Form erhalten können. Es muß also auch hier bei der Betrachtung der Heterotopien angenommen werden, daß die Mageninseln sowohl ihre spezifische Funktion ausüben (das wurde von Tillmanns, Rosthorn u. A. sogar chemisch-physiologisch nachgewiesen), daß aber auch, vielleicht nur durch die Kontraktion des Divertikels oder durch ein besonderes An- und Abschwellen der Schleimhaut bei der Sekretion die Abschnürungsfalten in ihrer typischen Form bestehen bleiben; in gleicher Weise war auch für die Jejunumschleimhautheterotopien (insbesondere für Fall XX) eine Funktion nachweisbar, wenn sie auch nur in der Sekretion besonders reichlichen Schleims zu bestehen schien. Die Pankreaskeime zuletzt lassen, außer den manchmal sekretgefüllten Ausführungsgängen, besonders an der Entwicklung typischer Pankreasdrüsenläppchen und Pankreaszellinseln erkennen, daß sie nicht etwa durch willkürliche Wucherung entstanden sind, sondern daß sie funktionierendes Parenchym darstellen, daß man sich auch ihre periodische Funktion wohl mit einem An- und Abschwellen der Drüsengebilde verbunden denken kann. Selbst bei den Zellinseln dürfte eine hormonale Tätigkeit mit Volumenschwankung einhergehen, wenn diese auch nur in einer Erweiterung der Kapillaren bestünde. Eine ähnliche Gewebsspannung wird aber auch zwischen den erweiterten Ausführungsgangpartien und dem umgebenden Gewebe wirksam sein; zwar liegt gerade die Funktion dieser Teile und die Entstehung solcher Formen noch ganz im Dunkel, da eine Tätigkeit als Ausführungsorgan oder als Stapelplatz für diese peripheren Teile nicht in Betracht kommt; aber gerade aus der Tatsache, daß sich solche Bildungen bei 77jährigen

(Fall XXVI), wie bei 24jährigen (Fall XXVIII) und $2^1/_2$ monatlichen (Askanazy) in gleicher Weise finden können, muß entnommen werden, daß es nicht ein während irgendeiner Lebensperiode erst neu einsetzender Gestaltungs- oder Umbauprozeß ist — es sind ja auch keinerlei Zeichen eines tumorartigen, ja überhaupt eines Wachstums. zu finden —, sondern es drängt sich die eine Erklärung auf, daß sich der sicherlich bereits in den ersten intrauterinen Lebensmonaten synchron mit den Mutterorganen abgeschlossene Bildungsprozeß (Prozeß der Formgestaltung) wahrscheinlich während eines längeren oder kürzeren Lebens in fast unveränderter Gestalt erhalten kann (Periode der Formerhaltung). Da aber neben dem inhärenten Formbildungsbestreben (Fischel) nur eine funktionelle Tätigkeit den Bestand einer bestimmten Gewebsformation gewährleistet, so müßte aus dem morphologisch Festgestellten eigentlich entnommen werden können, daß auch in erwachsenen Individuen noch ähnliche oder gleiche Gewebsspannungen am Werke sind, die schon bei der Entstehung der ganzen Bildung den formgebenden Einfluß ausübten. Die Heterotopien im Meckel sind eben, wie schon Askanazy für die Pankreaskeime im Magen nachwies, „kongenitale Gewebsexzesse"; das Wachstum im Übermaß zeigt neben den besonderen Wuchsformen an, daß die Keime durch ihre Umgebung aus der ihnen inhärenten Entwicklungsbahn gedrängt und in ihrem Anpassungsbestreben Form und Größe änderten. Inwieweit dabei die Veränderung der Größe des Keims eine scheinbare oder wirkliche ist, indem die Unmöglichkeit einer genügenden Flächenausdehnung eine adenomartige Schürzung der Schleimhaut oder eine überhohe Faltenbildung erzeugt, oder indem bei den Pankreaskeimen die Unmöglichkeit, höher differenziertes Drüsenparenchym zu entwickeln, eine vikariierende Vermehrung ihrer Differenzierungsvorstufen, der Ausführungsgänge, entstehen macht, das mag einstweilen dahingestellt bleiben.

Wenn also in den obigen Ausführungen (s. Abschn. II, B. 1, S. 200) vom „Widerstreit der Gewebsarten" gesprochen wurde, so war es nur in dem Sinne zu verstehen. daß durch die Bildungsform von Schleimhauttypen, wie von Pankreasdrüsenbestandteilen, tatsächlich eine gestaltende Wechselwirkung manifestiert erscheint, die in den ersten Lebenswochen als wirklicher Widerstreit von Gewebsarten, eben formgestaltend wirksam ist, aber im vollentwickelten Körper eigentlich als eine wechselseitig funktionelle, formerhaltende Beeinflussung von Epithel und Stroma zu bezeichnen wäre: nämlich als eine Beeinflussung des Stromas durch die an- und abschwellenden, funktionierenden Epithelformationen im Sinne der Zerrung, als eine Beeinflussung der Epithelien im Sinne des Raummangels oder der Kompression durch das sich funktioneller Größenveränderung nur langsam und mangelhaft anpassende Stroma; denn „jeder Kampf um den Raum kann nur auf mechanische

Weise durch Druck entschieden werden" (Roux). So scheinen die Bilder der in offensichtlicher Reduktion befindlichen Pankreasinseln von Fall XXVI und XXVIII oder der in das Stroma abgedrängten Drüsentubuli von Fall XXVI erklärbar. So auch gewinnt man Verständnis für die buchtig erweiterten Ausführungsgänge von Fall XXVI und XXVII und anderer Darmpankreaskeime, die ihre Form nicht etwa später einsetzenden Epithelwucherungen verdanken, aber auch nicht übermäßiger Sekretproduktion; sonst müßte eine stärkere papilläre Gliederung und Fältelung der Epithelien zu beobachten sein, wie sie bei Schleimhauthyperplasien oder Adenombildung zu entstehen pflegen, oder aber eine wirkliche, cystische Bildung. Keines von beiden ist jedoch der Fall [1]). Darf somit für alle diese Bildungen ein gewisser, augenblicklicher Gleichgewichtszustand zwischen den beiden sie zusammensetzenden Gewebskomponenten angenommen werden, so widerspricht das weder der — oben erörterten — funktionellen Wechselwirkung der Gewebsarten, noch dem bei allen Heterotopien beobachtbaren Charakteristikum des „Gewebsexzesses", das auf das Innigste mit dem Widerstreit der Gewebsarten verknüpft ist (s. S. 259 60): Die Jejunumschleimhaut kann im Meckel und besonders am Meckelursprung Formen annehmen, die ans Phantastische grenzen (s. Abb. 4, Fall XX); die adenomartigen Bildungen der Magenschleimhautinseln pflegen über den Rand der sie gegen die Umgebung abgrenzenden Abschnürungsfalten noch überzugreifen; für die Pankreaskeime sind gerade die im Übermaß gebildeten Ausführungsgänge charakteristisch (Deetz, Mathias); selbst bei ausführungsganglosen Keimen zeigen sich vergrößerte Langerhans'sche Inselbildungen, die man nur als adenomartig bezeichnen kann, so genau wiederholen sie den Typus des Normalen. Alle diese Gewebsexzesse scheinen sich aber nicht etwa erst sekundär an der heterotopen Bildung geltend gemacht zu haben (s. auch S. 260), sondern auch sie mußten, genau wie die auf einen Gewebswiderstreit hindeutenden Strukturen, schon in der ersten embryonalen Anlage der Bildungen begründet und mit der vollen Entwicklung ihrer Organstrukturen fixiert worden sein; dies scheinen ganz besonders die noch in den ersten Lebensmonaten stehenden Fälle XVIII, XXI, XXV zu beweisen.

Dies alles stimmt auch mit dem überein, was die Entwicklungsgeschichte über den teratologischen Terminationspunkt des M. D. und über die physiologische Differenzierung der einzelnen der drei heterotopen Organtypen lehrt.

---

[1]) Über die tatsächliche Natur des Wechselverhältnisses von Epithel und Stroma dieser erweiterten Ausführungsgänge kann nichts Bündiges ausgesagt werden; jedenfalls spielt die reichlich zirkulär angeordnete Muskulatur für die Gestaltung der Formationen eine bedeutsame Rolle (Recklinghausen bei Magnus-Alsleben).

Wie bekannt, wird bei der Entwicklung des Darmsystems schon bei 2,5 mm langen Embryonen, also lange bevor sich der Dottergang schließt, durch Schwund der Rachenmembran eine freie Kommunikation zwischen Darmlumen und Amnionhöhle hergestellt. Zugleich steht auch der Dottersack mit der primären Darmschlinge noch in weiter Verbindung: die Gesichtsspalten sind noch offen.

Diese Verhältnisse bestehen auch noch bei 3—4 mm Embryonen, doch hat der Dottergang nunmehr die Weite des Darms; er schließt sich dann. Bei 6,75 mm Embryonen ist der so entstehende, solide Zellstrang z. T. schon völlig geschwunden. Nur die Abschnürungsstelle am Darm bleibt noch einige Zeit (Embryo bis zu 20 mm Länge) als kleine Erweiterung oder Epithelknospe bestehen (Broman). Zwar kann der Epithelstrang des Dottergangs auch bei Embryonen von 12,4 bis 13,6 (Keibel und Elze, Thyng) noch erhalten sein; gewöhnlich reißt aber auch die bindegewebige Verbindung zwischen Nabel und Darm schon bei Embryonen von 15—20 mm ein (Broman).

Vergleicht man diese Daten nun mit den Entwicklungsperioden der Darm- oder Magenschleimhaut (nach Broman, Boehm und Oppel) oder des embryonalen Pankreas (nach Broman, Seyfarth), so zeigt sich, daß in der Periode des 2,5—15 mm Embryos das Darmentoderm stark proliferiert (Anfang des 2. Embryonalmonats), bei 12—14 mm Embryonen wächst sich dabei das Duodenalentoderm und auch das des obersten Ileum zu einer kompakten Zellmasse aus, die sich nach erfolgter Lumenbildung über ein Längsfaltenstadium zur Zottenbildung umordnet. Aber erst im 8. Embryonalmonat beginnt im oberen Dünndarm die Schleimhaut stärker in die Länge zu wachsen als die peripheren Wandpartien und bildet so die bei der Geburt noch wachsenden Querfalten. Es ist nun als höchst wahrscheinlich anzusehen, daß sich auch in M. D. die Jejunumformationen synchron mit ihrem Mutterboden, also ebenfalls erst in den letzten Embryonalwochen, entwickeln; man wird für die heterotopen Inseln auch annehmen dürfen, daß sie mit dem gleichen Zeitpunkt ihre Entwicklung abschließen: daß also für die Heterotopien das gleiche Gesetz der begrenzten Entwicklungsperioden gelte, wie für die Mutterorgane selbst.

Ist somit als teratologischer Terminationspunkt für das M. D. die Zeit vom Ende des ersten bis etwa zur Mitte des zweiten Embryonalmonats sichergestellt, so können für die exzessiven Jejunumfaltenbildungen im Meckel selbstverständlich außer den letzten Embryonal- auch die ersten Lebensmonate als Terminationspunkt in Betracht kommen. Trotzdem dürfte die Tendenz der ortsfremden Differenzierung schon mit der Bildung des Meckels selbst dem Entoderm innewohnen, wenn auch noch in latenter, morphologisch nicht feststellbarer Form.

Wesentlich früher als die Entwicklung des Darms erfolgt die des Magens. Er ist schon sehr früh durch eine merkliche Verdickung des Entoderms (Embryo 10 mm) und durch eine schwache Erweiterung des Entodermrohres kenntlich, während der Ösophagus hinter der aussprossenden Trachea noch als dorsoventraler Spalt erscheint. Aber auch hier tritt die erste spezifische Drüsendifferenzierung im Fundusteil erst bei einem Embryo von 20 mm (Keibel, Elze) auf, also ebenfalls geraume Zeit nach der für das Meckel abgegrenzten Bildungsperiode.

Nicht anders ist es auch mit der Pankreasentwicklung, soweit dieselbe überhaupt in so frühen Zeiten erforscht ist. In den ersten Stadien (3—4 mm Embryo) zeigt sich die dorsale Anlage des Pankreas als magenähnliche Aus-

buchtung; die ventrale erscheint kurz nachher. Aber schon mit 4 Wochen (Kölliker) ist ein einfacher, weiter und hohler Ausführungsgang gebildet, der an Seiten und Enden mit geschlängelten Nebengängen versehen ist, die ebenfalls am Anfang noch lumenhaltig, an ihren Enden solide sind. So zeigen die sich in das Gewebe einsenkenden Ausführungsgänge in der 11. Woche (Embryo fast 3 Monate = etwa 70 mm [Seyfarth]) die erste Differenzierung in Form einer halbkugligen Verdickung des Epithels. Diese knopf- und knospenförmigen, soliden Ausbuchtungen (12. Woche) stellen die ersten Zellinseln dar. Erst in der 18. bis 19. Woche wird Drüsenparenchym durch Pyroninfärbung nachweisbar (Seyfarth).

Es besteht also die auffällige Erscheinung, daß die volle Ausdifferenzierung der typischen Organ- und damit auch der Heterotopieformen erst lange nach dem Werden des M. D. selbst zutage tritt. Und mit diesem „Zutagetreten" ist zugleich auch ausgedrückt, daß diese Tatsachen keineswegs den obigen Ausführungen über den Widerstreit der Gewebsarten widersprechen. Denn auch im M. D. dürfte die spezifische Differenzierungstendenz nicht etwa erst sekundär in späteren Lebensjahren entstehen (in drei Fällen handelt es sich um jüngste Individuen in den ersten Lebensmonaten); haben doch Ribbert, Borst, Ghon, Engel u. a. darauf hingewiesen, daß eine so innige Durchmischung von Epithelgebilden und Muskulatur, wie sie in Pankreaskeimen aufzutreten pflegt, nur auf embryonaler Basis denkbar sei. Dann müßten aber auch in den ersten Embryonalmonaten schon die heterotopen Differenzierungstendenzen in den Entodermzellen der M. D. ihre von den Ortstypen abweichenden, in ihrer Art noch völlig unbekannten Einwirkungen ausgeübt haben, wenngleich eine morphologische Unterscheidung von Magen- und Darmepithelien, selbst an den Stellen ihres physiologischen Vorkommens, noch nicht möglich ist. Damit ist für die Erforschung der heterotopen Schleimhautbildungen einstweilen, solange die Färbetechnik noch nicht zur Mikrochemie geworden ist, eine ganz bestimmte Grenze gezogen. — Die Pankreaskeime im Meckel aber müßten, um die gleiche Entwicklungsperiode wie das Stammorgan, schon in Form einer Entodermausbuchtung oder einer Epithelknospe (Engel, Lauche), d. h. eines undifferenzierten Ausführungsgangs sichtbar sein; und wirklich sind auch solche Epithelknospen schon bei 4 mm (Bremer nach Engel) und 22,8 mm Embryonen zu finden, also zur Zeit der Divertikelgenese und unmittelbar nachher. Freilich fehlt bis jetzt solches histologische Material für das M. D. — ganz begreiflicherweise — vollkommen. Ganz gleichgültig aber, ob in M. D. die Entodermzellen bereits in Form solcher Knospen (Pankreaskeime) und in noch undifferenzierter aber bereits mit einer latenten Entwicklungstendenz ausgestatteten Form (Mageninseln, Jejunumschleimhaut) vorhanden sind: zweifellos wird in Wechselwirkung zwischen ihnen und dem Stroma des sich zurückbildenden Dottergangs schon um diese Zeit gewissermaßen im Rohbau das angelegt werden, was im ausgebildeten Körper die Besonderheit der Heterotopien ausmacht. Denn die Gewebs-

rivalität muß schon in diesem Stadium zu einem gewissen und zwar bleibenden Ausgleich gekommen sein, wenn auch das endgültige Resultat dieser vielleicht nur kurzen Entwicklungsperiode, die sich etwa um die vierte Woche des Embryonallebens abspielt, erst nach der Ausdifferenzierung in jenen typischen Heterotopieformen zur Beobachtung kommen kann. Die Abschnürungsfalten müssen sich da schon angelegt haben, auch die Entwicklung eines intramuralen Pankreaskeimes ist um jene Zeit schon dahin bestimmt, ob es sich voll zu Drüsenparenchym wird entfalten können, oder ob ein peripherer Teil vielleicht nur die Möglichkeit hat, lediglich Ausführungsgänge anzulegen. So scheint auch das ebenfalls schon mehrerwähnte „Wachstum im Exzeß", das besonders eindringlich an der Jejunumschleimhaut von Fall XX, an der Pankreasbildung von Fall XXVI und XXVIII und der Mageninsel des Falles XXVII hervortritt, nichts anderes, als ein besonderer morphologischer Ausdruck für das gleiche Prinzip des Widerstreites, des Kampfes um den Raum, der nur an solchen Stellen auf das Deutlichste in Erscheinung tritt, wo die Möglichkeit der entsprechenden Flächenentwicklung durch — wenn man so sagen darf — vikariierendes Höhenwachstum gegen das Lumen zu ausgeglichen werden mußte, oder, wo — wie am Rande von Pankreaskeimen — die Unmöglichkeit, eine volle Ausdifferenzierung zu erreichen, den entsprechenden Exzeß in minderwertigem Material bedingte.

Aber nicht nur das häufige Vorkommen der Heterotopien im Meckel, die biomechanischen Beziehungen zwischen ihnen und der Meckelwand, deren histologische Manifestation fast in allen Fällen mehr oder minder deutlich ausgeprägt gefunden wird, auch der Prädelektionssitz der ortsfremden Bildungen „immer am distalen Ende des Dottergangsrestes, eben an der Stelle, wo die Ursache der mangelhaften Involution des Dotterganges ihren Sitz zu haben scheint" (Salzer): Alles dieses drängt zu der Auffassung, daß bei diesen Bildungen, nicht etwa ein zufälliges Zusammentreffen zweier Abnormitäten vorliege — es gibt keinen Zufall — sondern daß im Gegenteil ein kausalgenetischer Zusammenhang zwischen dem Bestehenbleiben eines Meckel und den ortsfremden Gewebsbildungen in ihm viel wahrscheinlicher sei.

Bevor aber ein endgültiges Urteil über das Bedingende und Bedingte in diesem „kausalgenetischen Zusammenhange" abgegeben wird, seien in aller Kürze die Anschauungen und Theorien skizziert, die bisher zur Erklärung der ortsfremden Gewebsarten im Darm und M. D. herangezogen wurden.

Über das Vorkommen von Jejunumschleimhaut im Meckel äußert sich nur Meckel selbst und nimmt als Grund dafür an, daß „die Beschaffenheit der inneren Haut genau dieselbe als in dem Teil des Darmkanals" sei, „von welchem der Anhang abgeht". Wahrscheinlich aber waren Tabarrani

und MECKEL kongenitale Divertikel vorgelegen, die nichts mit dem M. D. zu tun hatten, oder es hat sich um einen Fall gehandelt, wie hier in Nr. XXV, wo auch der untere Dünndarm noch hohe KERKRING'sche Falten trug. Auch durch die Fälle XVIII, XIX und XX konnte hier deutlich gezeigt werden, daß es wirklich M. D. gibt, deren Schleimhautfalten absolut nicht denen des umgebenden Darmes entsprachen, so daß also schon gleich von vornherein MECKEL's Anschauung als unzutreffend zu bezeichnen ist. ROTH, DITTRICH, DOEPFNER u. A. geben für ähnliche Befunde überhaupt keine Deutung.

Viel lebhafter dagegen wurde die Frage diskutiert: Wie kann in Überresten des Dottergangs Magenschleimhaut entstehen? Die erste Theorie, die nur für ein solches Vorkommen am Nabel aufgestellt wurde und die besagt, daß die Magenschleimhaut hier von einem im Nabel vorgefallenen Magendivertikel stammen müsse, ist längst, selbst von ihrem Urheber, verlassen (TILLMANNS, Ectopia ventriculi). Auch die erst so bestrickende Lehre SIEGENBEEK's VAN HEUKELOM, daß die Entwicklung eines Entodermabschnitts, die ohne Einwirkung der Galle und des Darmsaftes, also bei sehr frühzeitiger Abtrennung vom freien Darm erfolge, zur Bildung von Magenschleimhaut führte, wurde schnell von den Tatsachen überholt, da SALZER, DEETZ, HÜBSCHMANN, TILLMANNS, FR. P. MÜLLER, Magenschleimhaut auch im offenen, d. h. von Galle bespülten Divertikel fanden. Aber selbst die Abwegigkeit mancher Div. schien einigen Autoren noch ein genügendes Kriterium für die Bedeutung der Einwirkung der Galle (LINDNER, KOHLMEYER, TILLMANNS, MOSES BARRON u. A.), obwohl man selbst im freien Darm Magenschleimhaut als Überzug eines Polypen gefunden hatte (POINDECKER). Es blieb also nur eine Erklärung im Sinne einer kongenital „qualitativen Entwicklungsvariante zur Bildung von heterotoper Schleimhaut" übrig. Diese Anschauung nähert sich schon ganz der Heteroplasielehre SCHRIDDE's; doch auch diese, die gerade vorzüglich für den Magen-Darmtraktus ausgebaut war, und die jedem Abschnitt ein „ortsdominierendes" und ein meist latent bleibendes, „ortsunterwertiges Organmerkmal" zuteilt, das immer den ortsdominierenden des kaudalwärts gelegenen Darmabschnittes entspricht, gibt ein gewisses Schema für die Möglichkeit des Auftretens von Magenschleimhaut im Ösophagus, von Darminseln und Pankreaskeimen im Magen. Könnte man nun diese Theorie freilich auch auf die distalwärts versprengten Entodermkeime erweitern, auf Pankreas im Darm und Magenschleimhaut im Meckel, so würde das letzten Endes doch nur auf die Anschauung hinauslaufen, daß sich das Entoderm beliebig nach jeder Richtung hin differenzieren könne, mit der einen Einschränkung allerdings, daß nur das ortsdominierende Merkmal des benachbarten Darmabschnittes als ortsunterwertiges Merkmal vorhanden sei. Von dieser Anschauung ist dann nurmehr ein Schritt zur Pluripotenzlehre FISCHEL's. Deren Bedeutung soll erst weiter unten erörtert werden.

Im Gegensatz zu diesen Erklärungsversuchen für die Magenschleimhautheterotopien im Meckel, die im wesentlichen auf einer hypothetischen Differenzierungsfähigkeit des Entoderms fußen, wurde das Problem des Nebenpankreas von ganz anderer Seite her, mit besonderer Betonung der entwicklungsgeschichtlichen und vergleichend anatomischen Errungenschaften in Angriff genommen. Die ersten Beobachter (nach JOH. HEINRICH SCHULZE, 1727, Prof. zu Halle: KLOB und ZENKER) fassen es als eine angeborene Bildungsanomalie auf, deren Entstehung auf eine mehrfache Anlage des Organs in der frühesten Embryonalzeit zurückzuführen ist, deren örtliche

Trennung aber auf „Wachstumsverschiebungen“ (Schwalbe) in der Streckungsperiode des Darmes beruht; ein solcher Erklärungsmodus mag wirklich für ein Pankreas minus (Glinski), das etwa durch einen Gefäßstrang vom Pankreaskopf getrennt ist, oder für das Pankreas divisum (Hyrtl), das auf gleiche Weise vom Hauptorgan abgetrennt, nur durch den Hauptausführungsgang noch mit ihm verbunden ist, zutreffen: es mag auch bei vollkommen isolierter Anlage für ein Pankreas aberrans im Magen und im Duodenum genügen; so würde sich auch erklären lassen, warum die versprengten Pankreaskeime nur im Dünndarm, aber nicht mehr unterhalb der Valvula ileocoecalis vorkommen können. Inzwischen wurden aber auch unmittelbar über der Ileocöcalklappe Pankreaskeime gefunden (Reitmann). Völlig im Stich aber läßt diese Theorie für einen Wachstumstransport eines Pankreas in ein M. D., wo die Keime nicht etwa am Eingang, sondern an oder nahe der Spitze lokalisiert sind.

Glinski ging dann in seinen Erklärungsversuchen noch weiter, indem er auf die von Leydig bei Pelobatus fuscus = Knoblauchkröte (aus der Reihe der Froschlurche) in der Submucosa des Magens gefundenen Pankreasabschnitte hinweist, wie auch bei Protopterus annectens (Lurchfisch; aus der Reihe der Dipnoi) und bei den Landsalamandern das Pankreas normalerweise in der Darmwand gelegen sei; beim Maulwurf sei es sogar in mehrere Läppchen zersprengt und bei einigen Teleostieren in Form feiner Gewebszüge zwischen die Platten des Mesenteriums ausgebreitet; das Amphibienpankreas besitzt überhaupt die Eigentümlichkeit, sich dem Verlauf der Darmvenen anzuschließen, und sich noch ins freie Mesenterium zu erstrecken. Glinski glaubt daher im Nebenpankreas „eine Rückkehr zur ursprünglichen Form der Drüsen“ zu finden, in ihm die „Wiederholung eines Zustandes, der bei niederen Wirbeltieren normal ist“, zu sehen. Zur Erklärung des beim Menschen möglichen Vorkommens von zwei (Zenker), ja sogar drei (Katsurada) Nebenpankreas müßte auch das menschliche Pankreas ursprünglich mindestens in drei Anlagen auftreten (bei Schafembryonen fand Stoss sogar vier Pankreasanlagen). Schirmer nimmt beim Menschen gleich von vornherein eine dreifache Pankreasanlage an, wie sie für Unke, Schaf und Stöhr (Kupffer) bekannt ist. Das entspräche auch der in der neuesten Literatur (Nakamura) noch vertretenen Meinung, daß die Bauchspeicheldrüse des Menschen aus einer kranial gelegenen Anlage, die das dorsale Pankreas darstellt, und zwei kaudalen entstünde, deren eine jedoch frühzeitig atrophiert. Das Nebenpankreas erwachse so aus einer „anormalen Weiterentwicklung der schon normal mehrfachen Anlagen“ (Glinski).

Den Anschauungen Zenker's und Glinski's, die auf diese Weise ganz geschickt die Idee des Atavismus und einer ontogenetischen Entwicklungsstörung verknüpfen, wurde aber in zweifacher Weise widersprochen. So hält Endres das Nebenpankreas „für einen vom Hauptstamm erst sekundär abgeschnürten Pankreasdrüsenpartikel“ und zwar entstünden die Keime im Magen aus der Pars superior pankreatis, indem die (außer der Art. lienalis) auch der Art. gastroepiploica dextra folgenden Drüsensprosse durch die Plica art. hepaticae abgetrennt würden; ebenso könnten die von der Pars inferior gegen das Jejunalgekröse vorwachsenden Drüsenabschnitte, die gewöhnlich von der schon ausgebildeten Plica vaso-enterica (Gekrösefalte, die von der Flexura duodeno-jejunalis zum Ursprung der Art. mesent. sup. zieht) am Weiterwachsen verhindert werden, auch einmal durch die gleiche Falte, sobald sie sich später entwickelt, vom Mutterorgan abgetrennt werden und bildeten dann selbständige, in Magen- oder Darmwand eingebettete Nebenkeime.

Aber auch diese Theorie einer sekundären Keimabtrennung würde genau so wenig wie die Zenker's und Glinski's das Vorkommen von Pankreas im M. D. erklären. Zwar hat auch der Dottergang ein kraniales Gekröse, indem das ventrale Mesenterium an seinem kranialen Umfang ansetzt und endet; zwar ist es gerade eine der ventralen, normalerweise schwindenden Pankreasanlagen, die mit ihrem Bestehenbleiben vielleicht in Beziehung steht zum Auftreten von Nebenkeimen; ja es ist sogar auffällig, daß die Pankreaskeime, die nicht an der Spitze des Meckels sitzen (Fall XXVI), gegen seine kraniale Seite zu verschoben sind: Und dennoch könnte auch diese Hypothese nicht den Lieblingssitz gerade an der Meckelspitze erklären, da es ganz undenkbar wäre und in Widerspruch mit allen anderen embryologischen Beobachtungen stünde, wenn ein im Gekröse wachsender Drüsenkeim sekundär in wegsame Verbindung mit dem Darmlumen treten könnte, indem er sich zugleich von seinem Ursprungsort ablöst.

Auf fast ebenso heftigen Widerspruch aber muß auch die von Glinski angeregte und durch Broman weiter ausgebaute Lehre von dem in den Pankreaskeimen zutage tretenden Atavismus stoßen. Nach Wiedersheim könnte ja die singuläre Anlage der Bauchspeicheldrüse beim Menschen dadurch entstanden sein, daß in der Phylogenie entweder eine große Zahl von Pankreasanlagen vorhanden waren, die aber zum größten Teil wieder schwanden, oder aber es war ursprünglich nur eine Anlage vorhanden, und die übrigen müssen als Neuerwerbungen gedeutet werden. Während nun die Kupffer-Brachet'sche Theorie besagt, daß der Mitteldarm in der Phylogenese nur eine Drüse besitzt, die sich dann später in Leber und Pankreas differenziere (es treten in der Phylo- und in der Ontogenese erst die Leber, dann das dorsale und das ventrale Pankreas auf), will Broman als phylogenetisches Anfangsstadium der Bauchspeicheldrüse eine Anlage von zahlreichen kleinen, über den ganzen Dünndarm verstreuten Drüsen festlegen; die bekannte physiologische Abhängigkeit des Pankreas von der Galle lasse dann alle die Drüsen schwinden, die nicht in der Nähe des Ductus choledochus liegen. — Nun meint zwar Broman, daß „diese Hypothese außer dem Verdienst, die bei den Säugetieren gefundenen akzessorischen Bauchspeicheldrüsen bzw. die embryonal-physiologisch auftretenden Darmdivertikel in einfachster Weise als atavistische Bildung zu erklären, auch den Vorteil habe, mit anderen glaubhaften Hypothesen über Drüsenphylogenie analog zu sein"; auch seien bei Proteus anguineus u. a. (Oppel 1889) bis 19 und 44 kleine Pankreasanlagen festgestellt worden; ebenso deutet die Reduktion der Ausführungsgänge, wie sie beim menschlichen Pankreas zutage trete, darauf hin, „daß die Entwicklung der Bauchspeicheldrüse von der Mehrzahl zur Einzahl und nicht umgekehrt gegangen ist".

Aber diese Theorie arbeitet mit einer Voraussetzung, die nicht ohne weiteres zuzutreffen scheint: dieser nämlich, daß die Vollentwicklung einer Bauchspeicheldrüse davon abhängig sei, daß ihr Sekret in seiner Wirkung von der alkalischen Galle begünstigt werde. Nun wird aber der Pankreassaft auch durch das Darmsekret aktiviert; man weiß auch, daß nervöse Beziehungen zwischen Pankreassekretion und Darminhalt bestehen; auch würde ja selbst die Gallefunktion nach längerer Darm-

passage nicht so beeinträchtigt, daß dadurch ein reflektorisches Versiegen von Drüsenfunktionen ausgelöst werden müßte. Ja, wenn gerade die Galle für das Bestehenbleiben einer funktionierenden Drüse von so außerordentlichem Einfluß wäre, dann wäre es doch vollends unverständlich, wenn sich dann trotzdem gerade an gallefreien oder gallearmen Stellen, im Magen oder im Meckel, Drüsenkeime neu oder als Rückschlag entwickeln sollten. Nur das duodenale Pankreas accessorium entspräche also dieser Theorie. Im übrigen aber scheint mit dem Einfluß des Lebersekrets auf die Differenzierung von Pankreasparenchym der gleiche trugvolle Rückschluß begründet, wie er der Wissenschaft schon bei der Erklärung der heterotopen Mageninseln mitgespielt hat. — Aber selbst zugegeben, daß Broman's Anschauung von der Einwirkung des Gallesekretes auf die Pankreasentwicklung Recht hätte, so würde doch wieder erneut darauf hingewiesen werden müssen, daß die Tatsache des so häufigen Auftretens des Pankreas an Meckelspitzen immer noch ohne Erklärung bliebe. Auch wenn man die Bildung des M. D. für sich schon als ein bei manchen Vögeln bestehendes Dauergebilde und damit als eine Art Rückschlag anerkennen wollte, und wenn man auch die Progonomlehre von Mathias zu Hilfe nimmt, nach der ein organoider Gewebsteil „nicht durch fötale Abreißung oder Versprengung, sondern gesetzmäßig durch Rückschlag im phylogenetischen Ausbreitungsbezirk eines Organs an einer bestimmten Körperstelle auftreten kann", so ist man doch nicht imstande, die Lücke zu schließen, die gerade die so häufige heterotope Differenzierung der Epithelien im M. D. in den bisherigen Theorien erkennen läßt; denn der sich in der ganzen Säugetierreihe restlos zurückbildende Dottersack und Dottergang ist wohl für gewisse Entwicklungsstufen ein vorübergehender Nahrungsstapel gewesen, aber sicher nie der Produzent von verdauenden Fermenten für den Darminhalt.

Auch was die Ausdehnung der Progonomlehre auf die versprengten Pankreaskeime des Darmes betrifft, so haben schon Engel und Lauche gezeigt, daß in der Phylogenese, z. B. bei Fischen und Amphibien, die multiplen Bauchspeicheldrüsen gerade am Mesenterialansatz liegen, entsprechend der schon erwähnten Eigentümlichkeit, sich dem Verlauf der Venen anzuschließen; daß aber das Nebenpankreas zumeist gegenüber dem Mesenterium sitze (Lauche), darin stimmen diese Pankreaskeime ganz auffällig mit den von Keibel, Lewis und Thyng u. A. ausschließlich am freien Darmumfang beobachteten, embryonalen Vakuolen- und Epithelknospenbildungen überein; diese sind anscheinend keineswegs so selten und wurden auch meist in der Mehrzahl (3—32 Stück) beobachtet. Da es nun selbstverständlich ist, daß zur Zeit der Divertikelentstehung die Nebenpankreasbildung, wenn auch in kleinerem Maße, aber doch gleich dem Mutterorgan schon bis zu verzweigten Ausführungsgangschläuchen, d. h. zu mehr oder minder differenzierten Epithelausspros-

sungen gediehen sein müßte, so darf man Lauche unbedenklich zustimmen, wenn er beide Bildungen miteinander in genetische Beziehungen bringt und mit Engel und Broman „die akzessorischen Pankreasanlagen von den embryonalen Epithelknospen ableitet“ [1]).

Und es besteht zweifellos die Möglichkeit, daß auch die Pankreaskeime im Meckel aus solchen Epithelknospen hervorgegangen sind: ja man kann sogar mit einer gewissen Sicherheit behaupten, daß auch im Meckel das Pankreas accessorium ein solches Epithelknospenstadium durchgemacht haben muß. Damit ist aber noch keinerlei Erklärung dafür gewonnen, woher diese Epithelien inmitten des Darms ihre Fähigkeit herleiten, sich gerade in Pankreas zu differenzieren: in dieser Frage muß das ganze Problem auch dann noch gipfeln, nachdem die Herkunft aus Epithelknospen sichergestellt ist. Auch Lauche erkannte diese Schwierigkeit und nahm an, daß „der ganze Vorderdarm die latente Fähigkeit besitzt, Pankreas aus sich hervorgehen zu lassen, nicht nur die Stellen, welche im Laufe der Phylogenie diese Fähigkeit auch verwirklichen“. Damit wurde aber sofort eine Hilfsypothese nötig, die der „milieubedingten Differenzierung“, d. h. daß die Epithelien sich in Darmnähe darmgemäß differenzieren; „in der Tiefe dagegen gleicht die Umwelt mehr derjenigen, die normalerweise zur Differenzierung in der Richtung des Pankreasgewebes führt.“ Ganz abgesehen aber davon daß man a priori nicht annehmen könnte, daß noch undifferenziertes, indifferentes Endoterm ganz willkürlich einmal mehr nach der Tiefe zu wächst, ein ander Mal mehr oberflächlich bleibt, so konnte ja auch in Fall XXVII deutlich gezeigt werden, daß auch ganz in der Nähe des Darmlumens, selbst unmittelbar in der Magenserosa, Pankreasdrüsenläppchen gefunden werden können, Darmdrüsen dagegen noch in der Subserosa: d. h. es muß dem Entoderm die Differenzierungstendenz schon von vornherein innewohnen, sie wandelt sich nicht etwa schichtweise mit dem In-die-Tiefe-Wachsen, das selbst nur Ausdruck der sonst noch latenten Differenzierung, nicht aber von Einfluß auf die Differenzierungsart sein kann. Auch darf nicht außer Betracht bleiben, daß dann das Vorkommen von Jejunum- oder Magenschleimhaut als Erscheinungsform abnormer Differenzierung außer aller Betrachtung bliebe. Die Differenzierung kann darum nicht allein abhängig sein von der Lage des Keims zum Darmlumen.

[1]) Daß Lauche dann die gleichen embryologischen Beobachtungen auch zur zusammenfassenden Erklärung der „dysontogenetischen Heterotopien“ (d. h. angeborenen, in der Ontogenese entstandenen Heterotopien ortsgehörigen Epithels) benutzt, und so die „Adenomyome“ des Darms, die intramuralen „Adenome“ vom Darmdrüsentypus, die kongenitalen Divertikel, die akzessorischen Pankreasanlagen, die divertikulären Myome und die sog. „Karzinoide“ „dem Verständnis in befriedigender Weise näher bringen“ will, sei hier nur nebenbei nochmals erwähnt; auf Einzelheiten ist in den entsprechenden Abschnitten dieser Arbeit schon hingewiesen.

Aber auch Albrecht und Arzt's Annahme einer „fehlerhaften Entwicklung von Pankreas aus der Dünndarmschleimhaut" — die beiden glauben, wie Nauwerck, Übergangsbilder zwischen Darmdrüschen und einem submucös gelegenen Pankreaskeim im Meckel gefunden zu haben (vielleicht gehört auch Tschiknawerow's Fall Nr. 3 hierher) — diese Annahme muß nicht nur deshalb abgelehnt werden, weil eine solche Epithelmetaplasie „bei der hochgradigen Ausdifferenzierung" des Pankreasgewebes „keineswegs wahrscheinlich ist" (Mathias), sondern ganz besonders deshalb, weil nach den Bildern von Albrecht und Arzt diese in der Mucosa liegenden Übergangsdrüschen eher für unvollkommen differenzierte Pylorus- oder Cardiadrüsen gehalten werden könnten, weil sie auch überall durch die Muscularis mucosae von dem darunterliegenden Pankreaskeim getrennt sind, und weil dieser Keim selbst an einem mächtigen, in seiner Mitte gelegenen Ausführungsgang erkennen läßt, von welchem Zentrum aus die Entwicklung des ganzen Keims ausgegangen ist [1]). Albrecht und Arzt schweigen sich auch vollkommen darüber aus, auf welche Art und Weise sie sich den Anreiz der Darmdrüschen zur ortsfremden Differenzierung bei einem immerhin schon 15jährigen Jungen plötzlich entstanden denken.

Denn letzten Endes führen alle Erklärungsversuche sowohl für die Schleimhautheterotopien, wie für die Drüsenkeime im Meckel, auf die Grundfrage des ganzen Problems zurück, auf die Entscheidung zwischen den beiden letzten Ursachen: Differenzierungsvarianten des Entoderms oder wirkliche Keimversprengungen, das waren schon für M. Koch die einzigen Gesichtspunkte, von denen hier eine weitere Förderung der Erkenntnis erwartet werden konnte. Es besteht kein Zweifel, daß die Wissenschaft augenblicklich mehr dem ersten Prinzip zuneigt (s. Lauche, Delhougne). Schon Eugen Albrecht sah ja die „spezifischen Ursachen" einer Entwicklung von Pankreasgewebe in Meckel'schen Divertikeln „in einer dem ganzen Entoderm des gesamten Darmabschnittes, der Intestinalanlage (wenigstens von der normalen Pankreasanlage bis zum Ductus omphalo-entericus) gemeinsamen Fähigkeit zur Pankreasbildung"; er ist aber zugleich der erste, der die Heterotopien im Meckel und ihren Lieblingssitz an der Spitze miteinander in Beziehung bringt, indem er sagt, daß „die auslösenden Faktoren, welche zur Aktualisierung der Pankreasbildung führen, in eng lokalisierten Besonderheiten der Umgebung (vielleicht mechanischer Art) zu suchen sind". Nur Salzer, für den ganz in Anlehnung an die Pluripotenzlehre Fischel's, das „durch irgendeine Ur-

[1]) Überhaupt darf es berechtigtes Erstaunen erregen, wie manche Theorien, siehe auch die Theorie von Endres, die allereinfachsten Voraussetzungen des Entwicklungsgeschehens und der histologischen Struktur außer acht lassen, ohne dabei zwischen dem noch Möglichen und dem Unwahrscheinlichen zu unterscheiden.

sache" veranlaßte Bestehenbleiben des Dotterganges mit einer auf die gleiche Ursache zurückzuführenden Anregung des Entoderms zu mannigfacher Differenzierung verbunden ist, sieht ebenfalls in der Vorzugslokalisation der Heterotopien an der Meckelspitze, dem Angelpunkt der mangelhaften Involution, ein Charakteristikum des ganzen abnormen Prozesses. Wären nun wirklich die ortsfremden Bildungen auf die Meckelspitze beschränkt, so könnte man, wie das Fischel auch tut, die Abschnürung des Meckel vom Dottersack als das auslösende Moment ansehen, das zu gegenseitigen Verschiebungen und Verlagerungen von Zellgruppen führt; „solche verlagerte Zellgruppen enthalten aber, wie wir aus gewissen Beobachtungen und Transplantationsversuchen wissen, in der für sie abnormen, neuen Umgebung nicht nur jene Potenzen, die sie im normalen Verbande des Keimganzen zu entfalten pflegen, sondern alle auch sonst noch in ihnen enthaltenen Differenzierungsfähigkeiten" (Fischel). Nun wäre ja immerhin auffällig, daß es dann am Nabel immer nur zur Verlagerung eines Keimblattes, nämlich des inneren, kommt (am Anus dagegen entstehen ja wirklich die sog. Steißteratome und auch im Bereich der Ratke'schen Tasche sind schon Teratome beobachtet, Margulies); auch sitzen weder die Jejunum- (Roth, Grawitz, Doepfner) und Magenheterotopien (Poindecker, Fr. P. Müller I, Fall XXIII, XXV), noch auch das Pankreas aberrans (s. das Magen- und Dünndarmpankreas!) immer an der Stelle der Dottergangsabschnürung. Es kann also auch der Abschnürungs- und Rückbildungsprozeß des Dottergangs nicht die Ursache der wechselvollen Differenzierung sein.

Man wird sich aber auch sehr fragen müssen, ob es überhaupt autochthone Zellen sind, aus denen die Heterotopien hervorgehen. Für die Heterotopien im Magen und Darm läßt sich von vornherein nichts Sicheres sagen. Für das Meckel aber kommen sicherlich die Epithelien des Dottersacks, die ja gerade bei etwa 9 mm langen Embryonen ganz ausgeprägte, drüsenähnliche, sogar verzweigte Einstülpungen und intraepitheliale Cysten erkennen lassen, nicht in Betracht. Man nahm wohl früher sogar an, daß das ganze M. D. nichts anderes sei, als das in den Körper zurückgezogene Nabelbläschen. Aber diese Anschauung ist ebensoschnell verlassen worden wie die von Fabricius, der glaubte, der Darmanhang sei durch den Druck des Darminhalts entstanden, oder wie die von Mery und Littre (auch in neuerer Zeit noch Birnbaum), die einer Zerrung der Darmwand von außen die Schuld gaben; denn seit den Untersuchungen Mayer's 1834 und B. S. Schultze's weiß man, daß der Dottersack ein regelmäßiger Bestandteil der normalen Nachgeburt ist und in der Placenta unter dem Amnion, ganz in der Nähe der Nabelschnurinsertion, als kleinstes Gebilde zu finden ist; nur ganz selten rückt es in den Nabelstrang selbst zurück (Lönnberg). Nun existieren aber, wie ja ganz verständlich, keine Beobachtungen über sein Vor-

handensein in der mütterlichen Nachgeburt gerade nach der Geburt von Divertikelträgern; da jedoch der Dottergang in der dritten Woche schon sehr in die Länge gezogen ist (Broman), während der Dottersack noch fast so groß ist, wie der Embryo selbst, da weiterhin schon in der vierten Woche der Nabelstrang an einigen Stellen obliteriert zu sein pflegt, so darf wohl als sicher angenommen werden, daß der Dottersack als solcher, und auch die Epithelsprossen, die sich nach Meyer und Jordan am Ende des ersten Monats in ihm finden, für das M. D. und seine Epithelauskleidung keine Rolle mehr spielen.

Nicht gleich von vornhein von der Hand zu weisen aber ist die Vermutung, ob nicht — und so meinte man bis jetzt fast allgemein — die Epithelien des Dottergangsrestes selbst, natürlich in Formationen des Intestinaltraktus differenziert, die ortsübliche oder ortsfremde Innenauskleidung bilden würden. Man hätte sich dann die Entwicklung des Meckelentoderms in den gleichen Etappen vorzustellen wie die des benachbarten Darms. Nun wurde aber oben gezeigt, daß der Reiz der Abschnürung, den man für die heterotope Differenzierung verantwortlich machen wollte, in den Fällen überhaupt auszuschalten ist, in denen die Heterotopie nicht an der Spitze sitzt. Und mit dem Fehlen einer ausreichenden Begründung für jene so verschiedenartige Differenzierung[1]), die ebensogut an irgendeiner Stelle des Magens oder Dünndarms einsetzen kann, wenn auch ihre Lokalisation gegen die Spitze des Meckels zu hin tendiert — fällt ein Grund hinweg, die Heterotopien überhaupt autochthon aus dem Dottergangsepithel entstanden anzunehmen.

Damit ist zugleich ein Argument gegen die umfassendste Theorie für die Erklärung solcher Zustandsbilder gegeben: gegen die Pluripotenzlehre Fischel's. Zwar huldigen ihr eine Reihe namhafter Forscher (u. a. Eugen Albrecht, Salzer, Lauche); aber da sie einerseits die Lokalisationsprobleme nicht berücksichtigt, die von der gleichen Bedeutung zu sein scheinen, wie das Auftreten von Heterotopien an sich, da sie andererseits ihre eigene Begründung in den gleichen Erscheinungen sucht, deren Auftreten sie selbst erst erklären soll: so sind ihre Folgerungen nur mit größter Vorsicht zu verwenden. Die „Beobachtungen und Transplantationsversuche", auf denen Fischel's Meinung fußt, wurden zumeist an Planarien und Ascidien, Hydrozoen usw. gemacht, also an Tieren, die weit unter der Entwicklungsstufe des Menschen und der Säugetiere stehen; und auch deshalb dürften die dabei gewonnenen Resultate nur mit gewissem Vorbehalt auf das hier vorliegende Problem übertragen werden. Fischel weist selbst darauf hin, daß „wir die wirklichen Potenzen der Organzellen durchaus noch nicht zur Genüge

[1]) Man müßte dann, da eine ganz zufällige Differenzierung bald in Darm-, bald in Magen- und Pankreasformationen nicht wahrscheinlich ist, für jede Heterotopieart auch einen besonderen spezifischen Differenzierungsreiz annehmen.

kennen" und warnt davor, sie zu unterschätzen. Dabei geht er allerdings so weit, daß er jedem Keimblatt, auch beim Menschen, die Fähigkeit zuschreibt, außer den „im normalen Verband des Keimganzen" von ihm gebildeten Formationen auch alle ihnen sonst zukommenden Differenzierungsfähigkeiten zu entfalten, daß also „die sog. prospektive Potenz (Driesch) der einzelnen Keimteile, ihre volle („virtuelle") Differenzierungfähigkeit, größer ist, als ihre wirkliche („aktuelle") Differenzierung (prospektive Bedeutung) in der normalen Ontogenese" (Fischel). Doch fügt er noch hinzu, „daß es erst der Einwirkung besonderer, der normalen Entwicklung fremder Reize bedarf, um sie (diese Potenzen) in Aktion treten zu lassen"; neben der besonderen Art des Ausgangsmaterials sei „gerade diesen Reizen eine wichtige, z. T. vielleicht ausschlaggebende Rolle beizumessen". Mit diesem Satze aber verzichtet Fischel auf die Möglichkeit, die Heterotopien, die nicht an der Spitze eines Meckels sitzen, mit in den Kreis seiner Betrachtungen zu ziehen; denn eine solche, scharf umschriebene Reizwirkung ließe sich nur für jene Stellen annehmen, „an welchen verschiedene Keimblätterarten aufeinanderstoßen, um sich zur Bildung von Organen zu vereinigen, oder den Abschluß von Körperhöhlen zu bewirken".

Gegen Fischel's Lehre spricht aber auch noch eine weitere, entwicklungsgeschichtliche Tatsache. Es ist zwar allgemein anerkannt, daß „die metaplastische Potenz der Gewebe im umgekehrten Verhältnis zum Differenzierungsgrade derselben steht" (Nusbaum), d. h. also, daß — was ja auch ganz selbstverständlich erscheint — in frühen embryonalen Stadien die Differenzierungsfähigkeit der Gewebszelle eine viel größere ist. Dem steht aber sofort dieser zweite Satz gegenüber, daß die entwicklungsmechanisch-metaplastische Potenz einer jeden Gewebsart mit der höheren Organisation der Tierform „immer mehr und mehr begrenzt wird" (Nusbaum). Man könnte also fast sagen, daß, was den Geweben der höheren Organismen an Potenzen — nicht nur an metaplastischen, sondern auch an prospektiven — in den frühesten Entwicklungsstadien geschenkt ist, das wird ihnen zum größten Teil mit der bevorzugteren Stellung im System (vielleicht sogar im gleichen Verhältnis) wieder genommen. Und wenn nun auch zugegeben werden muß, daß die ersten Furchungszellen noch totipotent sind — es gibt ja eineiige Zwillinge —, so nimmt doch schon die Differenzierungsfähigkeit tierischer Blastomeren rasch ab (Fischel) und beim Menschen dürfte in der zweiten bis vierten Embryonalwoche, zurzeit also, in der das Meckel entsteht, und in der die Magenanlage bereits eine dickere Wandung hat (Embryo Ingall 4,9 mm bei Keibel-Mall II, S. 303) und auch das (dorsale) Pankreas schon „eine dickwandige Aussackung" darstellt (ibidem S. 304), von einer Pluripotenz der Zellen wohl nicht mehr die Rede sein. Denn schon „die Zellverdickung ist nur der sichtbare Ausdruck einer Differenzierung, die schon vor Eintritt dieser Verdickung . . . nach unserer Annahme

vorhanden sein muß“ (Fischel). Man kann also schon für die Zeit des offenen Dotterganges rein morphologisch nicht mehr behaupten, daß die Entodermzellen pluripotent, d. h. totipotent im Hinblick auf Entodermbestandteile seien, da sich schon erkennbare Zeichen einer deutlichen Differenzierung in ihnen finden. Und müßte dann für die verschiedenen Heterotopieformen im Meckel nicht ein jeweils verschiedener Differenzierungsreiz angenommen werden? — Übrigens hat Robert Meyer schon auf die Unhaltbarkeit von Fischel's Hypothese, soweit sie auf die Teratomfrage angewendet wurde, hingewiesen; ja Robert Meyer bestreitet sogar, daß die Keimversprengung auf die Differenzierungsart von Einfluß ist, wenn er sagt, daß man „beim Menschen überhaupt keine pathologischen Befunde“ habe, „welche die Annahme erlaubten, daß verlagerte Keime eine wesentlich weitergehende Differenzierung durchmachen als am normalen Platz. Im Gegenteil ließe sich eher (er entnimmt das aus Beobachtungen an Versprengungen und an Keimdrüsenteratomen) der Satz ableiten, daß die versprengten Keime oft eine Differenzierungseinbuße erleiden“.

Doch auch wenn nicht alle diese Tatsachen gegen Fischel's Pluripotenzlehre sprächen, könnte man seiner Erklärung mit der gleichen Berechtigung die Behauptung entgegensetzen: Alle diese Heterotopien resultieren aus Keimversprengungen, die aber die Differenzierungsart der Zellen nicht änderten, höchstens eine gewisse „Differenzierungseinbuße“ (Fall XXVI, XXVII) verursachten. (S. auch Ausführungen über den Gewebswiderstreit S. 200 u. f.) Dazu kommt aber noch, daß diese Anschauung in Einklang steht mit den charakteristischen Wuchsformen der Heterotopien (Wachstum im Exzeß, besonders bei den Jejunumheterotopien; Abschnürungsfalten und ungeordnetes Wachstum bei den Mageninseln; Nichtausdifferenzierung der Randpartien und Rückbildungsvorgänge an den Zellinseln im Bindegewebe bei den Pankreaskeimen), als auch mit den Lokalisationstypen derselben (Bevorzugung der Meckelspitze, doch auch Verteilung in den ganzen Magen-Darmkanal bis zur Bauhini'schen Klappe möglich).

Ja, es läßt sich sogar zeigen, wie in den ersten Zeiten des embryonalen Lebens, ganz in Übereinstimmung mit den entwicklungsgeschichtlichen Tatsachen, diese Lokalisation auf dem Wege einer Leitungsbahn zustande kommen kann; denn etwa „in der zweiten Hälfte des ersten Embryonalmonats steht ja für 8—10 Tage lang (Embryo von ca. 2,15 bis 6,75 mm Länge) der Vorderdarm sowohl nach Durchbruch der Rachenmembran mit dem Amnion, wie auch vor Verschluß des Dotterganges mit dem Dottersack in freier Verbindung. Die engste Stelle dieses mit Urlymphe gefüllten Systems ist — abgesehen von den Gebilden der Mundbucht — am Anfange der Periode der kranialste, unmittelbar hinter der Lungenknospe gelegene Abschnitt des Ösophagus. . . . Diese enge Stelle . . .

imponiert . . . dabei immer als ein dorsoventraler Spalt, dessen rechte und linke Seite sich fast berühren. Die zweite physiologische und nur vorübergehend bestehende Stenose setzt erst am Ende des ersten Monats im Dotterstrang ein, da wo dieser, immer enger werdend, sich seinem soliden Stadium nähert" (Verf.).

In dieser Leitbahn, die noch als kaum gegliederter Vorderarm Amnion und Dottersack verbindet, und die von Urlymphe erfüllt ist, können Zellen, die sich aus ihrem Verbande losgelöst haben, durch eine mögliche, allerfeinste Flüssigkeitsbewegung[1]) sowohl kranial- als auch kaudalwärts verschleppt werden. Diese Flüssigkeitsbewegung wird nicht etwa durch Flimmerbewegungen des embryonalen Ösophagusepithels erzeugt, da die Flimmerzellen erst bei wesentlich älteren Embryonen (Schridde, Embryo 44 mm) auftreten; auch nicht durch die Bewegung des Darmrohrs selbst; denn die erste Anlage einer wahrscheinlich noch nicht funktionierenden Darmmuskulatur ist frühestens um die Mitte des zweiten Embryonalmonats beobachtbar; und erst bei einem 24—26 mm langen Embryo führt der ganze Darmtraktus deutliche zirkuläre Zellagen.

Es ist aber sichergestellt, daß sich Drehbewegungen des mütterlichen Körpers nicht nur auf gestielte Geschwülste oder auf den im Fruchtwasser frei schwimmenden Fötus übertragen können (Selheim: Beharren des Fötus in übertragener Drehbewegung; Schaetz: Zurückbleiben des Fötus hinter einer beginnenden Drehbewegung), sondern daß sich auch im kleinsten Eigebilde, besonders bei heftigen Drehbewegungen des mütterlichen Körpers, Rotationsbewegungen am Inhalt einstellen können, solange das Exokölom mit seiner feinen Gallerte noch den ziemlich eng in sein Amnion gehüllten Embryo und den freien Dottersack umgibt. Diese Rotationen führen entweder zu kleinsten Deformationen des noch pendelnd an seinem Stiel hängenden Dottersacks oder zu Zerrungen am Amnion. Diese deformierenden Einwirkungen auf das Embryonalgebilde verursachen keine Schädigung des Eies, sondern lediglich ein entsprechendes Ausweichen der die Amnion-Vorderdarm-Dottersack-Höhle erfüllenden Flüssigkeit. Vielleicht kann diese feinschlägige Inhaltsbewegung auch einmal den Hinterdarm betreffen, der sich allerdings schon unmittelbar hinter dem abgehenden Dottergang sehr stark verengert; der Allantoisgang, der nach Broman vom zweiten Embryonalmonat ab allmählich zugrunde geht, würde nämlich bei Bewegung des Haftstiels ebenfalls Einfluß auf die endoembryonale Lymphe gewinnen; doch dürfte dem wohl kaum Bedeutung zukommen, da ja kein Allantoissack und damit kein Gebilde existiert, dessen Deformation eine (relativ) ausgiebigere

[1]) Nach O. Schulze sei zwar der Inhalt des Dottersacks im ersten Monat dickflüssig, um dann dünner zu werden. Doch weiß man, daß die meisten abortierten Eier pathologisch sind, dann aber auch, daß die Fixation des zarten Gebildes, ja die ganze Behandlung desselben vom Augenblick seines Ausstoßens an bis zur Untersuchung eine große Rolle spielt.

Flüssigkeitsbewegung erzeugen könnte. Auch im Vorderdarm dürfte das Hin- und Herfluktuieren der Endolymphe nur ein ganz geringgradiges und wohl auch nicht allzuhäufiges sein; ein Keimtransport in dem fötalen Vorderdarm dieser Periode braucht auch nur über Millimeter oder Bruchteile eines Millimeters zu erfolgen. Da aber eine Implantation von Zellkeimen naturgemäß am leichtesten im Bereich der engsten Stellen erfolgt, so müssen auch gerade an diesen Stellen die zahlreichsten Heterotopien in Erscheinung treten. Es würde sich damit die Häufigkeit der Mageninseln im obersten Ösophagus und ihr dort meist bilaterial symmetrischer Sitz und das Auftreten von wie oberflächlich implantierten Schleimdrüsen erklären (Pfropfungsdrüschen bei Schridde); so erklärt sich auch der Lieblingssitz der verschiedenen Darmheterotopien an der Abschnürungsstelle des Dotterganges. Daß auch hier eine bilaterial-symmetrische Lagerung in der Wand des Meckel (Fall XXV) oder zirkulär in der Nähe seiner Spitze (M. Koch) oder seines Ansatzes (Doepfner) vorkommen kann, beleuchtet die Berechtigung solcher mechanischer Gesichtspunkte noch deutlicher. Auch die sich am Anfang des zweiten Embryonalmonats schon durch stärkere Epithelproliferation anbahnende Duodenalatresie könnte so mit den besonders im obersten Dünndarm lokalisierten Pankreaskeimen in Zusammenhang gebracht werden.

Umgekehrt erscheint aber auch gerade der oberste Dünndarm mit seiner hochgradigen Entodermwucherung als eine Stelle des Darmtraktus, an der eine Zellabstoßung oder Abschnürung am leichtesten erfolgen kann; selbstverständlich dürften dafür ebenfalls nur die ersten Stadien dieser Okklusionsprozesse in Betracht genommen werden, da zur Zeit der vollkommenen Atresie (Embryo 12—14 mm) der Mechanismus des Keimtransports durch den erfolgten Verschluß des Dottergangs bereits unterbrochen zu sein pflegt. Für die Mutterorgane der Mageninseln und Pankreaskeime aber ist gerade charakteristisch, daß sie mit einer leichten Ausbuchtung des Entodermrohrs, verbunden mit geringer Epithelverdickung, ihre Sonderdifferenzierung beginnen; jedenfalls müßte man den Wachstumsprozeß in einem sich erweiternden Hohlsystem genauer kennen, um beurteilen zu können, ob es nicht gerade dabei zu einer örtlichen Überproduktion von Zellen kommt, die in den gleichen physiologischen Grenzen verläuft, wie die des obersten Jejunums.

Man könnte also die Heterotopien des Magen-Darmkanals und besonders die des Meckel'schen Divertikels auch erklären als embryonale Schleimhautautoimplantationen (Verf.), deren Zellen von den autochthonen Organen her durch die Endolymphe verschleppt worden sind. Der kausalgenetische Zusammenhang zwischen Heterotopie und Meckel'schem Divertikel wäre damit — mit Ausnahme der Peritonealversprengung des Falles XXX — eindeutig bestimmt.

Letzten Endes freilich kann eine Loslösung lebensfähiger Epithelien

nie morphologisch bewiesen werden, selbst wenn Bilder gut färbbarer Entodermzellen im embryonalen Darm der jüngsten Stadien (z. B. bei Kollmann) jedem Embryologen geläufig sind. An diesem Punkte, wo jede Beweisführung in bloße Behauptung übergehen muß, setzte auch die Kritik ein, die Franz Delhougne-Lauche an der „Schleimhautimplantationstheorie" übte. Er schreibt: „Am bedenklichsten aber erscheint die Annahme, daß aus dem physiologischen Zusammenhange losgelöste und verschleppte Zellen nicht nur nicht zugrunde gehen, sondern eine solche Wachstumsenergie besitzen, daß sie die intakten im physiologischen Zusammenhange befindlichen Zellen verdrängen und sich zwischen sie festsetzen". Nun weiß man aber, daß Geschwulstzellen und auch nicht geschwulstmäßig wachsende Epithelzellen sich aus ihrem Verbande loslösen können, um sich im Körper, besonders aber im Bereich des Peritoneums, festzusetzen. So ist aus den neuen Untersuchungen Sampson's (Lauche-Vogt) bekannt, daß Uterusschleimhaut durch retrograde Menstruation in die Bauchhöhle gelangen und sich hier in Form der seroepithelialen Fibroadenomatosis (Lauche) festsetzen kann; ebenso kennt man durch Robert Meyer die Wuchsformen implantierter Tubenepithelien in Ovarialverwachsungen, durch Stilling die Überpflanzbarkeit von Uterusgewebe in die Milz; auch in Bauchnarben hat Jacobson experimentell Uterusschleimhaut implantieren können. Ja selbst Darmschleimhaut kann, wie ein Fall von Pseudomyxoma peritonei (H. Merkel) lehrt, auch bei einem 79jährigen Mann noch Implantationsmetastasen auf dem Peritoneum der Milzkapsel machen. Es haben also selbst die Darmzellen alter Leute noch die Fähigkeit, das Peritonealepithel zu verdrängen, wieviel mehr dann embryonale Zellen, die vielleicht nicht als minderwertig, sondern eben in Überproduktion in das Vorderdarmlumen abgestoßen wurden, gegenüber den Gewebszellen des sich rückbildenden Dottergangs! Und daß ein Verdrängen wirklich möglich war, das zeigten die verschiedenen, oben geschilderten Heterotopietypen, die eine andere Erklärung als durch den „Widerstreit der Gewebsarten" nicht zuließen.

Die „Schleimhautimplantationstheorie" läßt dagegen das nicht Beweis- und Erschließbare absichtlich beiseite, da solche Fragen, wie z. B. „ob die Strömung in der Endolymphe stark genug sei, intakte Zellen loszulösen und mit sich fortzureißen" (Delhougne) weder jemals bewiesen noch auch mit Erfolg bestritten werden können und darum genausogut als möglich wie als unmöglich angenommen werden dürfen. Weiter scheint es nur ein Mißverständnis, wenn Delhougne meint, es sei beim Aufbau der Theorie irgendwie davon die Rede, daß die losgelösten embryonalen Zellen, die später z. B. ein intramurales Pankreas bilden, die Fähigkeit besitzen „durch Mucosa, Submucosa und Muscularis durchzuwandern". Man kann sich im Gegenteil mit Delhougne völlig einig darin finden, daß auch embryonale Zellen keine solche Bewegungs-

fähigkeit besitzen. Dagegen darf als sicher gelten, daß sich jeder Pankreaskeim, auch ein durch Zellversprengung zustandegekommener, über ein „Epithelknospenstadium“ zu seiner typischen Form entwickeln wird; dabei ist von einer Zellwanderung ebensowenig die Rede, wie beim normalen Pankreas. Und auch die Muskulatur des Divertikels oder der Darmwand wird von den Zellen nicht „durchwandert“; denn diese legt sich als noch kaum differenzierte, zirkuläre und longitudinale Lage (Embryo 70 mm bei Broman) um die bereits bis in solche Tiefe vorgedrungene Epithelknospe.

Ebenso muß Delhougne auch widersprochen werden, wenn er meint, daß „die Übertragung der an einem groben Modell (Ovulummodell) gefundenen Ergebnisse auf die kapillaren Spalträume des fötalen Organismus Bedenken erregen muß“ [1]). Nun wurden aber seinerzeit die Versuche an einem Ovulummodell vorgenommen, das zwar sehr primitiv war, aber in der Größe ganz einem Ei der hier in Betracht kommenden Periode (4. Woche = Durchmesser 1 cm) entsprach. Es müssen also auch die zitternden Bewegungen, die bei den Rotationen des Gebildes in der absichtlich besonders dick gehaltenen Gallertmasse des künstlichen Exocöloms auftraten, beim menschlichen Embryo in noch verstärktem Maße entstehen und eine wenn auch minimale Deformation des Embryonalgebildes auslösen. Deformationen eines Hohlraumes aber erzeugen immer, nur einen einzigen Spezialfall ausgenommen, eine Volumenveränderung; und daher m u ß die Flüssigkeit ganz passiv in Bewegung geraten, da sich eine Flüssigkeitskompression nur bei starren Hohlräumen in Druckerscheinungen verwandelt, bei beweglichen Hohlräumen aber sofort eine Flüssigkeitsbewegung auslöst. Nur wenn es sich bei den Versuchen um Kapillarattraktion oder osmotische Vorgänge gehandelt hätte, müßte man Delhougne's Zweifeln Recht geben. — Zudem widerspricht diese Schleimhautimplantationstheorie gar nicht den Ausführungen Lauche's über die Entstehung des Pankreas aberrans aus den embryonalen Epithelknospen; denn diese werden beim Menschen erst zu einer Zeit beobachtet, zu der sich der Mechanismus der Keimverpflanzung entweder abspielt oder schon abgespielt haben muß. Und so mag selbst Fall XXIX, der eine Basalzellenwucherung, ähnlich den Karzinoiden der Appendix, aufwies und der sicherlich aus einer Epithelknospe entstanden ist, durch eine derartige Keimverpflanzung zustandegekommen sein, wenn man auch aus den indifferenten, sich sogar rückbildenden Zellen die Herkunft nicht mehr erkennen kann.

Der Beweis, daß es sich — wie schon früher vermutet wurde — „bei den von Dünndarmschleimhaut ausgekleideten Meckel'schen Divertikeln ebenfalls um das Vorhandensein von Heterotopien handle, die

[1]) Ähnlich äußert sich auch Privatdozent Dr. Lauche in einer persönlichen Mitteilung.

eben nur der nächsten Umgebung des Divertikels, dem untersten Dünndarm entstammen und daher als solche nicht ohne weiteres erkennbar sind" (Verfasser), hat sich nicht erbringen lassen. Die damals ausgesprochene Vermutung, daß „diese Frage in sehr vielen Fällen nicht zu entscheiden sein wird, weil der Typus des Dünndarms nicht dezimeterweise wechselt" hat sich also bewahrheitet. In über der Hälfte der Fälle war die Divertikelauskleidung von Dünndarmschleimhaut gebildet, die von der des umgebenden Dünndarms nicht zu unterscheiden war. Hat aber schon bei den drei Fällen mit Jejunumschleimhautauskleidung jede scharfe Grenze zwischen Heterotopie und Nachbardarm gefehlt (es verschwanden nur mit dem Übergang in den Darm plötzlich die hohen Kerkring'schen Falten), so wäre man fast versucht, auch die ortsübliche Divertikelauskleidung in Analogie für eine okkulte Heterotopie zu erklären; eine solche Behauptung aber stünde vollkommen haltlos da.

Die Schleimhautimplantationstheorie der ortsfremden Heterotopien des menschlichen Magen-Darmtraktus und ihre physikalisch-mechanische Genese (unbeschadet der natürlich noch mitspielenden biologischen Prozesse) durfte in dieser erweiterten Form nochmals vorgetragen werden, nicht als ob sie nunmehr unangreifbar feststünde, sondern weil sie mit den neuesten Anschauungen über diese Frage (Entstehung aus Epithelknospen), sie gewissermaßen ergänzend, in Einklang steht und weil es eine Möglichkeit gibt, die Frage nach der Berechtigung dieser Theorie durch ein Experimentum crucis strikte zu bejahen oder zu verneinen. Wenn bei Lebewesen, die nur in einzelnen Exemplaren ein Meckel'sches Divertikel tragen, durch bestimmte mechanische Einflüsse das Bestehenbleiben dieses Dottergangsrestes veranlaßt wird, indem dorthin verschleppte, ortsfremde Keime seine vollkommene Rückbildung verhindern, so muß es umgekehrt bei tierischen Organismen, die regelmäßig mit einem Meckel'schen Divertikel ausgestattet sind, deren sich entwickelnde Embryonalkeime aber auch ähnlichen mechanischen Einflüssen mit derselben Regelmäßigkeit ausgesetzt sind, möglich sein, durch sorfältigste Ausschaltung des wirkungsvollen Mechanismus die Entstehung solcher Divertikel zu verhindern. Die Natur stellt solches Material zur Verfügung; da aber seine Beschaffung bis jetzt auf unüberwindliche Schwierigkeiten stieß, mußte der dafür geplante III. Abschnitt dieser Arbeit fallen gelassen werden; nur der Gedankengang der beabsichtigten Versuche soll in Kürze dargelegt werden. Die Mitteilung des Ergebnisses muß einer späteren Arbeit überlassen bleiben.

Schon alten Autoren war es aufgefallen, daß sich das (spätere Meckel'sche) Divertikel bei den Vögeln anscheinend häufiger finde, als bei den Vierfüßern. So soll es nach Needham und Maitre-Jan bei allen Vögeln konstant sein; Rudolphi fand es stets bei der Gans,

Meckel bei Schwan, Ente, Krick- und Haubenente, doch auch „bestimmt bei 6 Tauben, 3 Krähen und 1 Haubentaucher nicht". Cazin war nun der erste, der das M. D. als stetes Anhängsel am Darm der schwarzen Wasserhühner, der Schwäne und Schnepfen feststellte. Die neueren naturgeschichtlichen Bücher (z. B. Naumann) sind zwar bei Schwan und Schnepfe anderer Ansicht, schreiben z. B. vom Schwan, daß „das Divertikel klein und unbeständig sei". Bei Fulica atra L. allerdings, dem kleinen schwarzen Wasserhuhn, ist „das Divertikel (Meckel) stets vorhanden, ganz eigentümlich dünn, schmal und lang, mißt 13—22 mm, ist aber stets zottenlos" (nach R. Wagner). Forscht man nun nach den Nistgewohnheiten der Wasserhühner, so erfährt man, daß „sie zwischen hohem Rohr und Schilf nisten, auf eingeknickten, grünen Büscheln oder alten Stoppeln dieser, selten auf wirklichen Inselchen oder am Ufer, doch nie auf trocknem Boden". Also schon durch den Nesterbau auf schwankem Schilfrohr, im bewegten Wasser ist eine mechanische Einwirkung auf die Eier dieser Wasserhühner möglich, da das Nest und sein Inhalt durch das Schwanken des Rohres ja naturgemäß nicht in Translations-, sondern in Rotationsbewegungen [1]) versetzt wird.

Dazu kommt aber noch eines: Jeder Hühnerzüchter weiß, daß die brütenden Vögel nicht nur tagtäglich 1- oder 2mal ihr Nest verlassen, um zu atzen usw., sondern daß sie auch die Eier zu bewegen oder umzudrehen suchen, indem sie entweder mit dem Schnabel unter die Eier stoßen, oder gar auf oder zwischen den Eiern herumtrampeln. Die Eierbrutanstalten verwerten diese Beobachtung, indem sie (außer der tagtäglichen Abkühlung der Eier) ebenfalls mit den Eiern entweder maschinell oder mit der Hand täglich 2mal eine halbe Umdrehung um eine horizontale Achse vornehmen. Unterläßt man dieses Umwenden der Eier, so erfolgt keine Entwicklung des Embryo. Nun ist ja eine Nistbeobachtung bei den scheuen Schwarzwasserhühnern so gut wie unmöglich, aber es ist höchst wahrscheinlich, daß auch bei ihnen Männchen und Weibchen, die beide gemeinsam brüten, auch gemeinsam, den tierischen Instinkten gemäß für die Eierdrehung sorgen, die natürlich nicht so behutsam und korrekt wie in Brutanstalten geschieht. Wenn es nun gelänge, frische, unbebrütete Wasserhühnereier auszunehmen und in einer Brutanstalt unter sorgfältigster Ausschaltung jeder heftigeren, mechanischen Beeinflussung ausbrüten zu lassen, so dürfte sich entscheiden, ob wirklich ein mechanischer Keimtransport oder irgendeine andere Art mechanischer Einwirkung für das M. D. eine Rolle spielt. Freilich wäre auch beim langsamsten und sorgfältigsten Umlegen der Eier, das ja nicht umgangen

[1]) Über die Bedeutung von Rotationsbewegungen für den flüssigen Inhalt von Hohlgebilden lese man nach bei Sellheim, Münchener med. Wochenschr. 1922, Nr. 34 u. 1923 Nr. 4; und bei Schaetz, Münchener med. Wochenschr. 1922, Nr. 43, Virchow's Archiv 241, 1923, S. 194, und Deutsche Zeitschr. f. Chir., Bd. 184, 1924.

werden kann, noch nicht jegliche topographische Veränderung des Eiinhaltes ausgeschaltet; denn das Eiinnere wird sich immer, gemäß der verschiedenen spezifischen Schwere seiner Teile und gemäß der Schwerkraft, nach jeder Manipulation stets neu orientieren müssen. Aber schon mit der Richtung der Eidrehung könnte eine solche Einwirkung doch so gestaltet werden, daß im Embryonalgebilde selbst zum mindesten keine plötzlichen Formveränderungen entstehen.

Gelänge es aber auf solche Weise wirklich, ein divertikelloses Wasserhuhn künstlich zu erzeugen, so ließen sich durch diese Tatsache die oben angedeuteten Probleme des Atavismus und der scheinbaren Pluripotenz für den Darmtraktus auf eine neue, gewissermaßen berechenbare Formel bringen. Es wären damit aber trotzdem noch nicht alle biologischen Probleme des Meckel'schen Divertikels erschöpft. So bliebe noch vollkommen in Dunkel gehüllt, warum das M. D. wesentlich häufiger bei Männern als bei Frauen vorkommt. Fand es doch z. B. Kelynak bei 1446 Sektionen 18 mal und dabei waren 11 Div.-Träger männlichen und 7 weiblichen Geschlechts; allerdings waren, wie ja wohl meist in öffentlichen Krankenanstalten (Manchester Royal Infirmary) wesentlich mehr Männer seziert worden als Frauen, aber auch sonstige andere englische und französische Zahlen (Mitchell, Augier) ergeben nach Hilgenreiner das Verhältnis von 1 Divertikel auf 39 Männer und 61 Frauen. Auch Turner findet bei 10360 Sektionen das Verhältnis von 2,6 : 1,3. Fast die gleiche Verhältniszahl errechnet Doepfner in einer dreijährigen Beobachtungsserie von 1822 Züricher Sektionen: unter 917 männlichen Leichen wurde es in 9 Fällen, unter 643 weiblichen nur 3 mal festgestellt; es traf auch hier 1 Divertikel auf 102 Männer und 214 Frauen; so würde es auch darnach in Männern doppelt so häufig auftreten als in Frauen. Dem stehen nun allerdings die am eigenen Material gemachten Feststellungen gegenüber, die aus den Schwabinger Sektionen des Jahres 1922 entnommen wurden. In diesem Jahre waren die Divertikel des Institutes systematisch gesammelt worden, und zwar fand man bei insgesamt 369 männlichen und 368 weiblichen Sektionen 17 Divertikel; davon waren 9 bei Männern, 8 bei Frauen beobachtet worden. Danach träfe also 1 Divertikel auf 41 Männer- und 46 Frauenleichen, d. h. das Div. käme bei Frauen fast ebenso häufig vor als bei Männern. [Würde man sich am eigenen Material aber nur auf das Verhältnis von männlichen zu weiblichen Divertikelträgern beschränken, so ergäbe sich die Zahl von 21 : 9 (bei insgesamt 30 Fällen), so daß auch hier die Anschauung hätte entstehen müssen, als fände sich ein Meckel doppelt so häufig bei Männern als bei Frauen. Dabei ist aber oben schon gesagt, daß ein Männerdivertikel aus dem Felde stammt, ein weiteres einzelnes aus dem Jahre 1920, während die übrigen ganz zufällig aufbewahrt und für die Arbeit zusammengestellt wurden.] Es nähert sich also das Verhältnis bei kritischer Beleuchtung des Materials mehr den Zahlen

Kelynak's, der bei seinen weiblichen Sektionen 7 Meckel, aber bei „considerably more mal subjects" nur 11 Divertikel fand.

Wie sehr aber statistische Zahlen täuschen können, das beweisen auch die verschiedenen Zusammenstellungen über die Häufigkeit des Meckel'schen Divertikels überhaupt. Es seien hier einige kurz angeführt:

Albers, 1847	1	Div.	auf	1000	Sektionen
Raesfeld, 1852	1	„	„	50	„
Allen Dudley, P. (Barth. Hosp. London 1892)	1	„	„	126	„
Kelynak, 1897	1	„	„	80	„
Putnam, Helen C.	1	„	„	46	„
Mitchell, 1898	1	„	„	42	„
Hilgenreiner	1	„	„	54	„
Durham (75 : 1839)	1	„	„	24,5	„
Doepfner, 1911	1	„	„	130	„
Kaufmann, 1923	1	„	„	50	„
Schaetz (17 : 737)	1	„	„	43	„

Diese prozentuale Häufigkeit, die von 1 ‰ bis zu 4 % wechselt, zeigt doch an, daß selbst über diese einfachste Grundlage noch keine absolute Klarheit herrscht und auch nicht geschaffen werden kann, „solange nicht die obligatorische Leichenöffnung von dem Gesetz erklärt und streng durchgeführt wird" (Doepfner). Als Mittelzahl dürfte wohl die Zahl Kaufmann's 1 : 50 gelten.

So kann auch in der Frage, ob das Meckel'sche Divertikel mehr bei Männern oder Frauen auftritt, das letzte Wort noch nicht gesprochen werden. Es ist da nicht uninteressant, die Geschlechtsgebundenheit auch einiger anderer Mißbildungen kurz zu erwähnen, die sich mit Meckel'schen Divertikeln kombinieren können (s. o. S. 244). So sind angeborene Herzfehler bei Knaben häufiger als bei Mädchen (nach Vierordt unter 969 Fällen 584 Knaben und 384 Mädchen). Auf die 8. wahre Rippe, die nach Cuningham bei männlichen Individuen doppelt so häufig vorkommt als bei weiblichen, sei als auf eine Thoraxanomalie hingewiesen. Auch unter den Trägern von Atresia ani, angeborenem einseitigen Nierenmangel, Blasenspalte (nach Wood: 10 ♂ zu 1 ♀) oder Hasenscharten sind mehr männlichen Geschlechts. Thorel weist darauf hin, daß seine Fälle von Pancreas aberrans sämtlich bei Männern gefunden wurden [1]); ja ganz im allgemeinen schon „überwiegen die Mißbildungen bei Knaben": Nach englischen Zahlen hätten 19 % der Knaben Abnormitäten, aber nur 9 % der Mädchen (Grosser). Bringt man dies alles in Zusammenhang mit dem oben über Meckel

[1]) Nach Steinthal kommen auch die Enteroteratome des Nabels (Kolaczek), die ja nur evertierte Dottergangscysten sind, und die Nabeldottergangsdivertikel (Poppert bei Dubs) häufiger bei Knaben als bei Mädchen vor.

und Mißbildungen Gegenden es wohl auch noch bei gezwungen über Gewebe Lösung, daß bei Magen, Darm und Pankreas keine anatomischen Geschlechts-Unterschiede bekannt sind und über die am eigenen, kargheimer, statistischen Material gewonnenen Zahlen hinweggehen und in Übereinstimmung mit den Angaben von Arnold, Meckel, Hasselmann, Lerchenthal und Bowman auch das Meckelsche Divertikel zu den vorwiegend bei männlichen Individuen vorkommenden Mißbildungen zu rechnen.

Damit stimmt auch überein, daß der einzige bisher bekannte Fall von Meckelschem Divertikel, das in der Literatur bekannt ist, ausschließlich das männliche Geschlecht betrifft. Rosenau erzählt da von einer Mutter die in besseren Jahren viel an Durchfällen und Koliken gelitten hatte und die im Verlaufe dreier aufeinander folgender Jahre je einen Knaben gebar; diese drei starben immer im darauffolgenden Frühjahr unter den Erscheinungen von Verstopfung und Tenesmen. Bei den beiden letzten Knaben fand Rosenau ein Meckelsches Divertikel, und da er dieses für die Ursache der Darmerscheinungen hält, so möchte er daß auch der vorige Junge derselben Mutter ein Divertikelträger gewesen sein müsse. Selbst wenn Rosenau's letzter Schluß falsch wäre, bliebe seine Mitteilung doch das einzige Beispiel von Meckelschen Divertikel bei zwei Brüdern; dies könnte das Meckelsche Divertikel allenfalls — obwohl für seine Vererbung in zwei Generationen kein einziges Beispiel existiert — auf einer ähnlichen Keimanlage beruhen, aber sonst auch auf ein und derselben Störung der Ontogenese die nach der hier vertretenen Auffassung in individuellen Keimgangsgenotumschanken der Mutter läge.

Auch die für die eigenen Fälle erhobene Familienanamnese bot keine neue Handhabe zu irgendeiner Gesetzlichkeit in Auftreten des Divertikels oder in seiner Geschlechtsgebundenheit (s. S. 216 Tab. 1). Vor allem war der Nachforschung nach Degenerationszeichen oder körperlichen Anomalien in allen Fällen ein Negativum. Nun weiß man ja wie schwer durch Fragen oder gar durch Fragebogen solche — nach der herrschenden Meinung die Familienehre belastende — Anlagen verraten werden können, und eine persönliche, eventuelle eine Kontrolle verlangende Untersuchung konnte nur in wenigen Fällen (XVI, XXVII, XXVIII) und da auch nur an einigen Familiengliedern vorgenommen werden. — Aber auch das Vor- oder Nachgenommen der Divertikelträger über Divertikelträger ist Zufall: das erste Kind 7 mal das zweite, 5 mal das dritte usw., kann aber auch das 4. oder 7. sein. Die Generapause vor der Geburt des Divertikelträgers (1—7 J.), das Alter der Mutter bei der Geburt desselben, der Altersunterschied der Eltern, der Kinderreichtum der Familie überhaupt, die Aufeinanderfolge von Jungen und Mädchen usw. lassen keinerlei Regel erkennen.

Ebenso blieb auch die Nachfrage nach irgendwelchen Unfällen

während der Schwangerschaft, besonders solchen mechanischer Art, vollkommen ergebnislos; es ist das ganz verständlich, da eine Auskunft darüber nur bei der Mutter des Divertikelträgers erholt werden kann, da aber auch diese sich nicht mehr so genau an den Schwangerschaftsverlauf eines ein und mehrere Jahre alten Kindes erinnert. Nur die Mutter eines $5^1/_2$ jährigen Mädchens (Fall XI, Idiotie), eine sehr intelligente Jüdin, konnte ganz genau Bescheid darüber geben, daß sie während ihrer Schwangerschaft, etwa 1 Woche nach dem ersten Ausbleiben der Menstruation (nach der Schätzung der Mutter etwa in der 3.—5. Schwangerschaftswoche) durch die Explosion eines Gasbadeofens so erschrocken sei, daß sie zusammenbrach und einen Abortus befürchtete; irgendwelche heftige Bewegungen hätte sie dabei bewußt nicht gemacht, auch Erschütterungen anscheinend nicht erlitten. Nun weiß aber jeder, der einmal zu Tode erschrocken ist, daß mit dem elektrischen Schlag, der dabei durch den Körper zu fahren scheint, mit dem Aussetzen des Herzschlages, dem metallischen Geschmack auf der Zunge usw. eine vollkommene Alteration der Vitalität einhergehen kann, die Stunden, ja auch Tage und länger anhält (s. die Schockerkrankungen). Obwohl nun gemeinhin das sog. „Versehen" der Mütter als causa movens abgelehnt wird, so ist doch nach den Mitteilungen Sellheim's über die „Mutter-Kinds-Beziehungen" „wenigstens ein gewisses Substrat gewonnen" für eine „Korrelation" der fötalen Organe mit den entsprechenden Mutterorganen, so kann auch in diesem Falle dem Ereignis, das ungefähr mit dem teratologischen Terminationspunkt des M. D. zusammengefallen sein mag, eine Bedeutung nicht abgesprochen werden. Damit aber würde die Erforschung der Divertikelgenese, die eben auf eine festere, mechanisch-biologische Grundlage gebracht schien, sofort wieder weitab ins Dunkel bioloisch-vegetativer Vorgänge gerückt, zugleich wäre aber auch in dieser zwischen Mutter und Kind bestehenden „chemischen Korrelation auf hormonalem Austauschwege" (Sellheim), die bei jeder Schwangerschaft und auch während solcher Schwangerschaftsschädigungen wirksam sein muß, ein Mittel an die Hand gegeben, der Geschlechtsgebundenheit des Meckel'schen Divertikels vorwiegend an das männliche Geschlecht näkerzukommen. Denn besonders beim Austragen vom Knaben treten — wie das einfache Volk schon lange glaubt und sagt — die Schwangerschaftsstörungen des mütterlichen Organismus (Übelkeit, Erbrechen, abnorme Gelüste beim Essen usw.) in ganz besonderem Maße auf [1]). Da diese natürlich von einer gewissen allgemeinen, erhöhten Reizbarkeit und Empfindsamkeit der Mutter gegen Umweltseinflüsse begleitet sind, so wird der schon durch die Schwangerschaft altruierte Mutterorganismus

[1]) Eine in der Frauenklinik Halle a. S. (Geh.-Rat Sellheim) zurzeit entstehende Statistik versucht diesen Zusammenhang zwischen Knabenschwangerschaft und Grad der Schwangerschaftsbeschwerden auch zahlenmäßig festzulegen.

auch viel leichter und viel heftiger auf jede Attacke des Lebens reagieren, sei es, daß diese das Gemütsleben oder die körperlichen Funktionen bedroht, sei es, daß die psychische Störung eines Erschreckens mehr die allgemeine Lebenskraft des Körpers schädigt, oder in Form exaltierter und ungewohnt heftiger Bewegungen (Rotationsbewegungen s. o.) eine mechanische Schädigung des Eies ermöglicht. Nun reagiert auch wirklich nach den Lüttge-von Mertz'schen Untersuchungen das Blut der Mutter bei Anwesenheit eines Knaben im Fruchthalter positiv auf Hoden. Da „eine Reaktion ... in einem anderen Organismus nur stattfindet, wenn das betreffende Organ, bzw. die von ihm ausgehenden Säfte, als fremd empfunden werden" (Sellheim), so scheint mit diesen neuen Feststellungen nicht nur die Brücke gegeben zu den Schwangerschaftsstörungen im allgemeinen und den verstärkten Beschwerden bei Knabenschwangerschaften (Reaktion auf die Placentar- und Hodenstoffe, mit denen die Mutter „in ihrem weiblichen Organismus nichts Nützliches anzufangen weiß" (Sellheim)), es ergibt sich damit vielleicht auch ein Weg, die Geschlechtsgebundenheit mancher Entwicklungsstörungen, wie besonders des Meckel'schen Divertikels, genauer zu ergründen. Das eben angedeutete Tierexperiment wird dann erst entscheiden können, ob diese Gebundenheit eine mechanische oder vitale patho-biologische ist.

Ergebnisse.

Von den am Schluß eines jeden Abschnittes schon mitgeteilten Ergebnissen lauten die wichtigsten, nochmals kurz zusammengefaßt:

Abschnitt I: 1. In etwas über der Hälfte der Fälle ist das M. D. von einer dem Ileum ganz entsprechenden Schleimhaut ausgekleidet (etwa 57% der Fälle).

2. Eine etwaige Neigung des Divertikelansatzes ist fast ausnahmslos oralwärts gerichtet und zumeist auf die rechte Seite des Darmumfangs verschoben; dies muß auf ganz gesetzmäßige Entwicklungsprozesse zurückgeführt werden, die vielleicht mit der Reposition des physiologischen Nabelschnurbruches oder dem asymmetrischen Wachstum der Leber in Zusammenhang stehen.

3. Die Klappenfalten des Divertikelursprungs sitzen ebenfalls regelmäßig an seinem oralen Umfang; sie sind nicht als Zeichen eines Abtrennungsprozesses aufzufassen, sondern stellen lediglich die entsprechend der Divertikelneigung verschmolzenen Wandabschnitte dar. Die dabei in der Muskulatur auftretende Spangenbildung erscheint als ein Zwischenglied zwischen der Klappenfaltenbildung ohne Wandverlötung (Fall Doepfner) und der isolierten Mucosa-Submucosaspange am Divertikeleingang (Fall Buzzi und Phoebus).

4. Es hängt mit der notwendigerweise ungenügenden strukturellen Anordnung der Muskulatur an der Divertikelspitze zusammen, daß die

sekundären Mucosahernien nur am Übergang vom Divertikelschaft zur Mitte der Divertikelkuppe angetroffen werden. Diese Muskelverteilung ist im Gegensatz zu jener der Dehnungsdivertikel für alle angeborenen Div. (auch Appendix) charakteristisch.

Abschnitt II: 1. Man darf annehmen, daß fast in jedem zweiten bis dritten Divertikel (d. h. etwa in 43 % der Fälle) heterotope Epithelformationen gefunden werden. Von den hier beschriebenen 13 Heterotopien entsprechen etwa 23 % (je 3 Stück) der Jejunumschleimhaut, oder dem Pankreas, etwa 38,5 % der Magenschleimhaut (meist von Fundusscharakter). Magenschleimhaut, Pankreaskeim und Darmdrüsen können auch gemeinsam vorkommen. Ganz selten (etwa in je 7,7 %) wird ein Karzinoid oder versprengtes Peritonealepithel angetroffen.

2. Die Jejunumschleimhautinseln nehmen entweder das ganze Div. oder irgendeinen, auch zirkulären Wandabschnitt ein. Die hohen Kerkring'schen Falten können dabei fast membranartige Verschlüsse des Div. bilden, oder selbst gegen den Nachbardarm zu ihre im Exzeß gewachsenen organoiden Bildungen vortreiben.

3. Die Magenschleimhautinseln im M. D. können die gleichen pathologischen Veränderungen erleiden wie der Magen selbst (Geschwüre, Gastritis chronica usw.). Sie sind vielfach von unregelmäßigen, adenomartigem Bau. Nur am Rande größerer, darmdrüsenfreier Inseln werden gelegentlich Abschnürungsfalten gefunden; über diese hängt der Inselrand regelmäßig etwas über. Die Insel muß nicht an der Spitze des M. D. sitzen, sie kommt auch an seiner Seitenwand — sogar bilateral symmetrisch — vor.

4. Dickdarmschleimhaut ist bis jetzt in Dottergangsresten noch nicht einwandfrei nachgewiesen.

5. Wie die Magenschleimhautinseln findet sich auch das Pankreas aberrans, außer im Dünndarm, vorzugsweise an der Spitze des M. D. Die Keime gleichen entweder dem wohlausdifferenzierten Pankreas oder es herrschen in ihnen die adenomartigen Ausführungsgänge vor, bald aber bestehen sie nur aus Langerhans'schen Zellinseln; die Art dieser Ausdifferenzierung muß von verschiedenen, noch unbekannten Faktoren abhängen. Die intramurale oder subseröse Lagerung der Keime ist nur eine Begleiterscheinung ihrer Tendenz, sich intramesenterial zu entwickeln.

6. Der Lieblingssitz der Heterotopien an der Spitze des M. D.; die vorzugsweise Lagerung der erweiterten, wie im Übermaß gewucherten Ausführungsgänge an der Peripherie der Pankreaskeime (auch beim Pankreas aberrans des Darmes), die Beobachtung von regressiven Prozessen an Drüsenacinis und Langerhans-schen Zellinseln im Bindegewebe, im Gegensatz zu deren adenomartigen Wucherungen im subserösen Fett; die adenomähnlichen Prozesse an den Magenschleimhautinseln, die Abschnürungsfalten an ihrem Rande und

die gelegentliche bilateral-symmetrische Lagerung dieser Inseln im Meckelschaft; die ebenfalls gelegentlich exzessiven Bildungen von Jejunumschleimhaut im Meckel: All dieses scheint einen gewissen Widerstreit zwischen Epithelformation und Dottergangs- resp. Meckelstroma anzudeuten und weist darauf hin, daß es sich wahrscheinlich bei den Heterotopien nicht um verschiedene Differenzierungsrichtungen des autochthonen Dottergangsepithels handelt. Es liegt näher, einen kausalgenetischen Zusammenhang zwischen der Heterotopie und der Meckelbildung als solcher anzunehmen. Da die gleichen Heterotopien aber auch sonst im Darm vorkommen können, kann nicht der mangelhafte Abschnürungsprozeß an der Meckelspitze die Ursache für die heterotope Differenzierung sein, sondern diese ist im Gegenteil für jenen verantwortlich zu machen.

7. Die Theorie, daß die Heterotopien im Meckel durch wirkliche Keimverschleppung aus dem Darmtraktus entstünden (Autoimplantationstheorie Schaetz), wird noch gestützt durch das Vorhandensein einer Keim-Leitbahn im menschlichen Vorderdarm, die in der von der 2. bis 5. Embryonalwoche offenen Verbindung zwischen Amnion-Vorderdarm-Dottergang-Dottersack besteht und am Anfang des Ösophagus, in der Pylorus-Duodenalgegend und im sich schließenden Dottergang ihre engsten Stellen hat. Der Keimtransport in dieser Leitbahn wird nur durch mechanische Einflüsse (gewisse Rotationsbewegungen des mütterlichen Organismus oder des Eies) in Wirksamkeit gesetzt.

Beabsichtigte Versuche an den Eiern schwarzer Wasserhühner, die den experimentellen Nachweis für die Richtigkeit der mechanischen Genese der Heterotopien und des Meckel bringen sollen, stehen noch aus.

Herrn Geh. Med.-Rat Prof. Dr. Beneke sei auch hier, nicht nur für die Überlassung von Material, sondern auch für vielfache sonstige Unterstützung und Anregung zu der Arbeit aufrichtigster Dank gesagt.

Literaturverzeichnis.

Außer der bei Albert Dreifuss (Zentralbl. für die Grenzgeb. der inneren Med. u. Chir. 1905, Bd. 8. H. 11—16) und der in einer früheren Arbeit (Virchow's Archiv, Bd. 241, S. 215) zusammengestellten Literatur wurde noch folgende verwendet:

Ahlfeld, Friedrich, Die Entstehung des Nabelschnurbruchs und der Blasenspalte. Archiv f. Gynäk., Bd. 11, H. 1, S. 184.

Aschoff, L., Münchener med. Wochenschr. 1910, S. 1914.

Askanazy, M., Zur Pathogenese der Magenkrebse und über ihren gelegentlichen Ursprung aus angeborenen epithelialen Keimen in der Magenwand. Deutsche med. Wochenschr. 1923, H. 1—2.

—, Sur anomalies pancreatiques. Revue medic. de la Suisse romande. Januar 1924. Bd. 44, H. 1.

Barron, M., Abnormalities resulting from the Remains of the omphalo-mesent. duct. Surgery, Gynecology and Obstetrics. Vol. 30, 1920, Nr. 4, S. 350.
Beneke, R., Die Entstehung der kongenitalen Atresie der großen Gallengänge; nebst Bemerkungen über den Begriff der Abschnürung. Zur feierlichen Einführung des neuen Rektors der Univ. Marburg 1907. Universitätsdruckerei Koch.
–, Über die atrophische Fensterung der Semilunarklappen und des Netzes. Ein Beitrag zur Lehre von der funktionellen Gestaltung. Archiv f. Entwicklungsmech. der Organ., 30. Bd., 1910, S. 254.
Beneke u. Bergengruen, Epithelperlen und Epithelstränge in der Raphe des harten Gaumens. Ibidem, Bd. 28, 1909, S. 277.
Bizzozero, G. u. Vasalle, G., Über die Erzeugung und die physiologische Regeneration der Drüsenzellen bei den Säugetieren. Virchow's Archiv, Bd. 110, 1888, S. 155.
Bize, Revue d'orthopedie 1904, zit. nach Scagliosi.
Bohn, K., Die Mundkrankheiten der Kinder, Kap. 4. Leipzig 1886, zit. nach Bergengruen.
Borrmann, Diskussionsbemerkung zu Oberndorfer's Vortrag. Verhandl. d. deutschen pathol. Ges. 1907, Nr. 11.
Broman, I., Grundriß der Entwicklungsgesch. des Menschen. Bergmann, Wiesbaden-München 1921.
–, Über die Phylogenese der Bauchspeicheldrüse. Anat. Anz., Bd. 44, Erg.-B. S. 14.
Broman u. Rietz, Deutsche Südpolaroxped., Bd. 14, 1913, zit. nach Lauche.
Brüggemann, A., Kasuistische Mitteilung zur Geschwulstlehre. Zeitschr. f. Krebsf., Bd. 9, 1910, S. 345.
v. Brunn, M., Über Divertikelbildung bei Appendicitis. Beitr. zur klin. Chir., Bd. 46, 1905.
Braus, H., Anatomie des Menschen. Jul. Springer, Berlin 1924.
Budde, M., Pathogenese und Krankheitsbild der cystischen Gallengangserweiterung. Deutsche Zeitschr. f. Chir., Bd. 157.
Burckhardt, F. L., Zur Lehre der kleinen Dünndarmkarzinome. Frankfurter Zeitschr., Bd. 3, 1909.
—, Über das kleine Dünndarm- und Appendixkarzinom. Ibidem, Bd. 11, 1912.
Buschi, G., Beiträge zur Untersuchung der Duodenaldiv. Virchow's Archiv, Bd. 206, 1911.
Buzzi, Fausto. Über einen Fall von angeborenem Div. des Jejunums. Virchow's Archiv 1885.
Cagnetto, G., Note istologiche su di un pankreas accessorio nell' uomo. Atte del R. Ist. veneto di science 1908/09. Ref. Zentralbl. f. Path., Bd. 21, 1910.
Carbone, Über Adenomgewebe im Dünndarm. Ziegler's Beitr., Bd. 5, 1889, S. 223.
Cohen, Friedbich, Beiträge zur Histologie und Histogenese der Myome des Uterus und des Magens. Virchow's Archiv, Bd. 158, 1899.
Cullen, Thomas, Further Notes on diseases of the umbilicus. Surgery, Gyn. and Obstetrics V. 35, 1922.
Dittrich, Paul, Ein Beitrag zur Kenntnis des Enterokystoms (Roth). Prager med. Wochenschr., Bd. 14, 1889, S, 307.
Doepfner, K., Beiträge zur Kenntnis des M. D. Deutsche Zeitschr. f. Chir., Bd. 109, 1911.
Dubs, J., Zur Pathologie des persistierenden Duct. omph.-mes. Korrespondenzbl. f. Schweizer Ärzte, Bd. 46, 1916, H. 45.
Endres, Beiträge zur Entwicklungsgeschichte und Anatomie des Darms, des Darmgekröses und der Bauchspeicheldrüse. Archiv f. mikr. Anat., Bd. 40, 1892.
Edel, M., Über erworbene Darmdiv. Virchow's Archiv, Bd. 138, S. 347.
Engel, Desider, Zur Genese der Darmkarzinoide. Zeitschr. f. angew. Anat. u. Konstit. Lehre, Bd. 7, 1921, S. 385.
–, Sind die Karzinoide Progonoblastome? Virchow's Archiv, Bd. 244, 1923.
Eppstein, A., Über Epithelperlen in der Mundhöhle neugeborener Kinder. Zeitschr. f. Heilk., Bd. 1, 1880, zit. nach Bergengruen.
Evstratoff-Kreidenko, Sophie, Über eine Beobachtung von multiplen primären kleinen Dünndarmkarzinomen mit Metastasenbildung. Inaug.-Diss. Zürich 1911.
Falconer, zit. nach Buschi.
Fickler, Über Degenerationszeichen. Zeitschr. f. Med. Beamte, Bd. 18, 1905, S. 34.
Fischel, A., Über den gegenwärtigen Stand der experimentellen Teratologie. Verhandl. d. deutschen path. Ges. 1902.
–, Die Bedeutung der entwicklungsmechanischen Forschung für die Embryologie und Pathologie des Menschen. Vorträge u. Aufsätze über Entwicklungsmech., H. 16, 1912.

Föppl, A., Vorlesungen über technische Mechanik, Bd. 3 u. 4. Teubner, Berlin 1920.
Fraenkel, E., Münchener med. Wochenschr. 1911, S. 2803.
Fröhlich, A., Ein Fall von Jejunum duplex. Inaug.-Diss. Halle 1891.
Goetsch, E., The occurence of gastric mucosa in a case of Meckels diverticulum producing intestinal obstruction. Johns Hopkins Hosp. Bull. 1919, Bd. XXX bei Cullen.
Grawitz, P., Über den Bildungsmechanismus eines großen Darmdivertikels. Virchow's Archiv, Bd. 68, 1876.
Grosser, P., Körperliche Geschlechtsunterschiede im Kindesalter. Erg. d. inn. Med. u. Kinderheilk., Bd. 22, 1922.
Hagemann, F., Über die Beziehungen der sog. Karzinoide des Darms zu den Darmkrebsen. Zeitschr. f. Krebsf., Bd. 16, 1919.
Haessner, K., Zur Pathologie des M. D. Frankfurter Zeitschr., Bd. 14, 1903.
Hansemann, Über die Entstehung falscher Darmdivertikel. Virchow's Archiv, Bd. 144, S. 400.
Hallas, E. A., Über heterotope Epithelproliferationen bei Gastritis chronica. Virchow's Archiv, Bd. 206, 1911.
Hasegawa, Tomoo, Über die Karzinoide des Wurmfortsatzes und des Dünndarms. Virchow's Archiv, Bd. 244, 1923.
Hart, C., Anatomische Grundlagen der Disposition der Lungen zu tuberkulöser Erkrankung. Lubarsch-Ostertag's Erg., Bd. 14, 1910.
Hedinger, E., Kongenitale Divertikelbildung am Proc. vermiformis. Virchow's Archiv, Bd. 178, S. 25.
—, Kasuistische Beiträge zur Kenntnis der Abdominalcysten. Virchow's Archiv, Bd. 167, 1902.
Heiberg, K. A., Beiträge zur Kenntnis der Langerhans'schen Inseln im Pankreas usw. Anat. Anz., Bd. 29, 1906.
—, Ein Fall von Adenom in den Langerhans'schen Inseln der Bauchspeicheldrüse bei einem Diabetiker. Zentralbl. f. Path., Bd. 22, 1911.
—, Studien über die pathologisch-anatomischen Grundlagen des Diabetus mellitus. Virchow's Archiv, Bd. 204, 1911.
Heinrich, v. Hans, Ein Beitrag zur Histologie des sog. akzessorischen Pankreas. Virchow's Archiv, Bd. 198, 1909.
Herxheimer, G., Über Pankreascirrhose bei Diabetes. Virchow's Archiv, Bd. 183, 1906.
Holzweissig, Ein Pankreasdivertikel im Dünndarm. Ziegler's Beitr., Bd. 71, 1923.
Hirschel, G., Über einen Fall von Darmmyom mit Divertikelbildung bei gleichzeitigem Vorhandensein eines M. D. Virchow's Archiv, Bd. 177.
Hulst, J. P. L., Über einen in einem Darmdivertikel gelagerten Pankreaskeim mit sekundärer Invagination. Zentralbl. f. Path., Bd. 20, 1909.
Jaeckh, Das M. D. als Ursache des Darmverschlusses. Deutsche Zeitschr. f. Chir. 1907, Bd. 87, zit. nach Haessner.
Jach, Zit. nach Buschi.
Kassurada, Über Nebenpankreas. The Tokio med. Journ. 14. V. 1898, Nr. 1049 nach Reitmann.
Kaufmann-Wolf, Marie, Belegzellen, Paneth'sche Zellen und basal gekörnte Zellen im Darm des Menschen. Anat. Anz., Bd. 39, 1911.
Kermauner, Fr., Über angeborenen Verschluß des Duodenums. Virchow's Archiv, Bd. 207, 1912.
—, Die Mißbildungen des Rumpfes. In Morphologie der Mißbildungen der Menschen und der Tiere von E. Schwalbe, III. Teil. Fischer, Jena 1909.
Kern, Th., Über die Divertikel des Darmkanals. Inaug.-Diss. Tübingen 1874.
Koelliker, Entwicklungsgeschichte des Menschen und der höheren Tiere. Engelmann, Leipzig 1879.
Koch, W., Mißbildungen des Magens und Darms. In Henke-Lubarsch's Handb. d. path. Anat., Bd. 4.
Krause, Spezielle und makroskopische Anatomie. Hannover 1874.
Kupfer, Zit. nach Thelemann.
Laguesse, Le pancréas. Revue général d'histologie. Lyon 1906. Zit. nach Seyfarth.
Langhans, Th., Über einen Drüsenpolypen im Ileum. Virchow's Archiv, Bd. 38, 1867.
Lauche, A., Die extragenitalen heterotopen Epithelwucherungen vom Bau der Uterusschleimhaut (Fibroadenomatosis sero-epithelialis). Virchow's Archiv, Bd. 243, 1923.
—, Die Heterotopien des ortsgehörigen Epithels im Bereich des Verdauungskanals. Virchow's Archiv, Bd. 252, 1924.
—, Die Bedeutung der heterotopen Epithelwucherung vom Bau der Uterusschleimhaut für die Gynäkologie und ihre neue Erklärung durch Autoimplantation vom Endo-

metrium bei Menstruation in die Bauchhöhle (Sampson). Deutsche med. Wochenschrift 1924, Nr. 19.
Letulle, Comptes rend. Societ. Biolog. Paris 1900. Zit. nach Scagliosi.
Lubarsch, Otto, Über die primären Krebse des Ileum usw. Virchow's Archiv, Bd. 111, 1888.
—, Über die Gewebsembolien und Gewebsverlagerungen. Verhandl. d. deutschen path. Ges. I., 1898.
—, Über heterotope Epithelwucherung und Krebs. Verhandl. d. deutschen path. Ges. X., 1906, S. 208.
—, Einiges zur Metaplasiefrage. Ibid. S. 198.
—, Unsere Kenntnisse über das Vorkommen und die Schicksale embryonal versprengter Keime und embryonaler Gewebsmißbildungen. XVI. Congres Internat. de Medicine. Sektion III. Budapest 1909. S. 96.
Lubarsch, Otto, Über das Vorkommen von Pankreasläppchen in der Milz. Virchow's Archiv, Bd. 254, 1925.
Magnus-Alsleben, Adenomyome des Pylorus. Virchow's Archiv, Bd. 173, 1903.
Marckwald, Zit. nach Burckhardt.
Marchand, Mißbildungen. Eulenburg's Realenzyklopädie, Bd. 18. Leipzig 1888.
Moszkowicz, L., Zur Histologie des ulcusbereiten Magens. Archiv f. klin. Chir., Bd. 122, 1922.
Naecke, P., Über den Wert der sog. Degenerationszeichen. Monatsschr. f. Kriminalpsychologie u. Strafrechtsreform. I. Jahrg. 1905.
Nakamura, Nobu, Untersuchungen über das Pankreas bei Föten, Neugeborenen, Kindern und im Pubertätsalter. Virchow's Archiv, Bd. 253, 1924.
Nauwerck, Zur Kenntnis der Divertikel des Magens. Deutsche med. Wochenschr. 1920, Nr. 5.
Nothafft, Zit. nach Burckhardt.
Nusbaum, J., Die entwicklungsmechanisch-metaplastischen Potenzen der tierischen Gewebe. Vorträge u. Aufsätze über Entwicklungsmech. d. Organism., H. 17, 1912.
Oppel, Alb., Lehrb. der vergl. mikr. Anat. der Wirbeltiere. Fischer, Jena 1896.
Oberndorfer, S., Multiple primäre beginnende Karzinome des Darms. Ziegler's Beitr., Bd. 29, 1901.
—, Karzinoide Tumoren des Dünndarms. Frankfurter Zeitschr., Bd. 1, 1907.
—, Über die „kleinen Dünndarmkarzinome". Verhandl. d. deutschen path. Ges., Nr. 11, 1907.
—, Schleimbildung in und um Wurmfortsatzdivertikel. Verhandl. d. deutschen path. Ges. 1906.
—, Pathologische Anatomie der Appendicitis. Lubarsch-Ostertag's Ergebn. 13. Jahrg. 1909.
Orth, J., Spez. path. Anatomie, 1887, S. 765.
—, Über die Beziehungen der Lieberkühn'schen Krypten zu den Lymphknötchen des Darms unter normalen und pathol. Verhältnissen. Verhandl. d. deutschen path. Ges. III., 1900.
Puskeppelies, M., Über divertukuläre Myome des Magendarmtraktus mit Hinweis auf die Malignität der Myome. Virchow's Archiv, Bd. 240, 1923.
Pabst, Bruns Beiträge, Bd. 69, S. 649.
Phoebus, P., Beschreibung und Abbildung eines merkwürdigen Darmdivertikels. Abhandl. d. Kais. Leopold-Carol. Akad. d. Naturf. Breslau-Bonn 1835, Bd. 9, S. 671.
—, Schmidt's Jahrbücher 1837, Bd. 14.
Quensel, U., Über das Vorkommen von Zellen mit Flimmer- bzw. Bürstenbesatz in Magenkarzinomen. Ziegler's Beitr., Bd. 69, 1921, S. 474.
—, Beiträge zur Kenntnis der angeborenen Darmgeschwülste. Nordisk. med. Arkiv, Bd. 9, Nr. 30, 1898.
Ransom, zit. nach Burckhardt.
Reitmann, K., 2 Fälle von akzessorischem Pankreas. Anat. Anz. 1903, Bd. 23, S. 155.
– , Beitr. zur Path. der menschl. Bauchspeicheldrüse. Zeitschr. f. Heilk., Bd. 26, 1905.
Roessle, R., Beiträge zur Kenntnis der gesunden und der kranken Bauchspeicheldrüse. Ziegler's Beitr., Bd. 69, 1921.
Roux, W., Der Kampf der Teile im Organismus. Engelmann, Leipzig 1881.
Roegner, G., Ein Enterokystom des Mesenteriums und Netzes. Virchow's Archiv, Bd. 181, 1905, S. 521.
Roth, Zit. nach Buschi.
Ribbert, H., Lehrb der allg. Pathologie. Leipzig 1901 u. 3. Aufl. Leipzig 1908.
Ribbert, H., Beiträge zur Entstehung der Geschwülste. Bonn 1906.
Riefkohl, Zur Kasuistik des M. D. Berliner klin. Wochenschr. 1874, Nr. 21.

Runkel, Über cystische Dottergangsgeschwülste (Enterokystom, Roth). Diss. Marburg 1897.
Sampson, Zit. nach Lauche u. Vogt.
Saltykow, Beiträge zur Kenntnis der karzinoiden Darmtumoren. Verhandl. d. deutschen path. Ges., Bd. 15, 1912.
—, Über die Genese der karzinoiden Tumoren, sowie der Adenomyome des Darms. Ziegler's Beitr., Bd. 54, 1912.
—, Eine typische Dystopie des Pankreasgewebes. Verhandl. d. path. Ges. 1914, S. 543.
Salvioli, G., Contribuzione allo studio degli adenomi. Osservatore Gazzetta delle Cliniche di Torino 1876. Zit. nach Carbone.
Scagliosi, G., Beiträge zur Ätiologie des Duodenalgeschwürs (akzess. Nebenpankreas, Duodenaldrüsenadenome und Adenokarzinome). Virchow's Archiv, Bd. 214, 1913, S. 230.
Schildhaus, W., Pseudomyxoma peritonei, verursacht durch Reste des Duct. omph.-mesent. Virchow's Archiv, Bd. 244, S. 217.
Schilling, F., Ein Fall von hochgradiger Hyperplasie der Nierenanlage eines Neugeborenen, verbunden mit anderen Mißbildungen. Virchow's Archiv, Bd. 232, 1921.
Schlagenhaufer, Demonstration eigentümlicher multipler Dünndarmtumoren. Verhandl. d. deutschen path. Ges., Nr. 9, 1905.
Schmidt, M. B., Münchener med. Wochenschr. 1911, S. 2250.
Schmincke, A., Intramesenteriale und intrathoracische Enterokystombildung, kombiniert mit abnormer Lungenlappung und durch Keilwirbel bedingter, kongenitaler Skoliose der oberen Hals- und Brustwirbelsäule. Virchow's Archiv, Bd. 227, 1920.
Schridde, H., Die ortsfremden Epithelgewebe des Menschen. Samml. anat. u. phys. Vorträge u. Aufsätze. Fischer, Jena 1909.
Schwalbe, E., Allgemeine Mißbildungslehre. Jena 1906.
Sellheim, H., Übertragungen von Körperbewegungen auf beweglichen Inhalt. Zeitschr. f. Geburtsh. u. Gynäk., Bd. 87, S. 13.
—, Mutter-Kinds-Beziehungen auf Grund innersekretorischer Verknüpfung. Münchener med. Wochenschr. 1924, Nr. 38.
Seyfarth, Carly, Neue Beiträge zur Kenntnis der Langerhans'schen Zellinseln im menschlichen Pankreas und ihre Beziehungen zum Diabetes mellitus.
Sitsen, A. E., Über den Einfluß der Rasse in der Pathologie. Virchow's Archiv, Bd. 245, S. 281.
Sissojeff, Th., Ein Fall von multiplen Cysten des Wurmfortsatzes. Virchow's Archiv, Bd. 205, 1911, S. 42.
Sokoloff, A., Ein Adenokarzinom mit Flimmerepithelzellen in der Leber. Virchow's Archiv, Bd. 162, 1900, S. 1.
Ssobolew, L. W., Über die Struma der Langerhans'schen Inseln der Bauchspeicheldrüse. Virchow's Archiv, Bd. 177, 1904. Supl.
—, Beiträge zur Pankreaspathologie. Ziegler's Beitr., Bd. 47, 1910.
Stieda, Biolog. Zentralbl. 1902, Bd. 22, S. 697.
Stilling, Versuche über Transplantation. 4. Mitt.: Das Ergebnis der Transplantation von Uterusgewebe in die Milz. Ziegler's Beiträge, Bd. 47, 1910.
Stoerk, O., Über Gastritis chronica. Wiener klin. Wochenschr. 1922, Nr. 44.
Szymonowicz, L., Lehrbuch der Histologie und hist. Anat. Würzburg 1909 u. 5. Aufl. Kabitzsch, Leipzig 1924.
Symmers, D., The assoziation of malignant myomata with Meckel's Div. Annals of Surgery. Vol. 70, 1919, II, S. 183.
Thelemann, Über akzessorisches Pankreas in der Magenwand. Deutsche Zeitschr. f. Chir., Bd. 85, 1909, S. 692.
Thorel, Ch., Histologisches über Nebenpankreas. Virchow's Archiv, Bd. 173, 1903, S. 281.
Thorell, G., Untersuchungen über die Bewegungsfähigkeit der Mucosamuskulatur des Magens. Münchener med. Wochenschr. 1925, H. 9, S. 338.
Tillmanns, Zentralbl. f. Chir. 1914, S. 507.
Toennissen, E., Untersuchungen über die in der Submucosa des Dünndarms vorkommenden epithelialen Tumoren. Zeitschr. f. Krebsf., Bd. 8, 1910.
Turner, Ref. Zentralbl. f. Chir. 1907, S. 244.
Trappe, M., Über geschwulstartige Fehlbildungen von Niere, Milz, Haut und Darm. Frankfurter Zeitschr. f. Path., Bd. 1, 1907, S. 118.
Vogt, Theoretische und praktische Folgerungen aus der Lehre von den endometriumähnlichen Epithelwucherungen im Ovarium. Med. Kl. 1924, Nr. 26.
Versé, Arbeiten aus dem path. Institut Leipzig, Bd. 1, H. 5. Zit. nach Burckhardt.
Walter, Zit. nach Burckhardt.

Waegeler, A., Zur Histologie der Nabeladenome nebst einem kasuistischen Beitrag. Frankfurter Zeitschr. f. Path. 14, 1913.
Weichselbaum, A., Über die Veränderung des Pankreas bei Diabetes mell. Sitzungsberichte der Kais. Akad. der Wissenschaften, Bd. 119, Abt. III, 3. H., S. 73. Wien 1910.
Wrigth, Aberrant pancreas in the region of the umbilicus. The journal of the Boston. Soc. of Med. Science 1901, Vol. V.
Wiedersheim, Vergl. Anat. der Wirbeltiere. Fischer, Jena 1902.
Wood, Zit. nach Grosser.
Zahn, W., Über mit Flimmerepithel ausgekleidete Cysten des Ösophagus, der Pleura nnd der Leber. Virchow's Archiv, Bd. 143, 1896, S. 170.

Erklärung der Abbildungen.

Tafel IV.

Abb. 1. Das gleiche Div. wie Abb. 3 und 4. Darstellung der Muskelverhältnisse des Div. (halbschematisch).

——— (rot) = längsgeschnittene Muskulatur,
. . . . . („) = quergeschnitttene „
/ / / / / / („) = schrägverlaufende „

a) Ursprung der Klappenfalte. b) Ende der Klappenfalte, Beginn der Faltenmembran (erkennbar am Aufhören der Darm-Divertikel-Muskulatur = Muskelspange). c) Faltenmembran mit zentraler Öffnung. d) Muskelloses Sekundärdivertikel. (Natürliche Größe.)

Abb. 2. Fall XXII, Halle: Mann, 71 Jahre. Divertikel in der Richtung des Darmverlaufs halbiert. Schematische Abbildung, um die Muskellagen in Divertikel und Klappenfalte zu zeigen.

. . . . . quergeschnittene Muskulatur (rot eingezeichnet)
längsverlaufende „ („ „)
/ / / / / / schräg getroffene „ („ „)

a, b: Grenzen der Magenschleimhautinsel, bei b mit hoher Abschnürungsfalte. c, d, e: Klappenfalte. c: Muskellücke, nur von feinsten Muskelfasern durchzogen. d: Muskelspange, die ihre Zusammensetzung aus Darm- und Divertikelmuskulatur wieder gut erkennen läßt. e: Kleine Randmuskelspangen. (Natürliche Größe.)

Abb. 3. Fall XXVI, Schwabing: Mann, 77 Jahre. Schematische Abbildung eines Meckels mit Pankreaskeim (a). Ausbildung einer hohen Klappenfalte (c—d—e—f). Kleine Mucosohernien an der Spitze (b).

/ / / / / / (rot) = längsgeschnittene Muskulatur,
. . . . . („) = querverlaufende „
/ / / / / / („) = schräggetroffene „

c) Muskelgrundlage der Falte. d) Unvollkommene Lückenbildung in der Klappenfalte; es fehlt nur die Ringmuskulatur. e) Muskelspange mit sämtlichen Schichten. f) Vollkommen isolierte Muskelspange. (Natürliche Größe.)

Abb. 4. Fall XXIX, Schwabing: Mann, 69 Jahre. Schematische Abbildung des Div. (Medianschnitt in der Darmrichtung). Verlauf der Muskulatur rot eingezeichnet.

Längsgeschnittene Muskulatur: ⟋
Querverlaufende „ : .....
Schräggetroffene „ : ////

a) Sitz der Heterotopie (Karzinoid). b) Klappenfalte, deren Muskulatur deutlich aus den konfluierenden Lagen der Darm- und Divertikelmuskulatur besteht. c) Isolierte Muskelspange am Klappenfaltenrande. (Natürliche Größe.)

Abb. 5. Fall XXX, Schwabing: Frau, 63 Jahre. Schematische Abbildung des Muskelverlaufs im median halbierten Divertikel.

——— längsgeschnittene Muskulatur (rot eingezeichnet)
..... querverlaufende „ („ „)
////// schräggetroffene „ („ „)

a) Sitz der Heterotopie (abgesprengtes Peritonealepithel). b) Divertikelspitze. c) Stark gedehnte Divertikelseite. (Natürliche Größe.)

G. Pätz'sche Buchdr. Lippert & Co. G. m. b. H., Naumburg a. d. S.

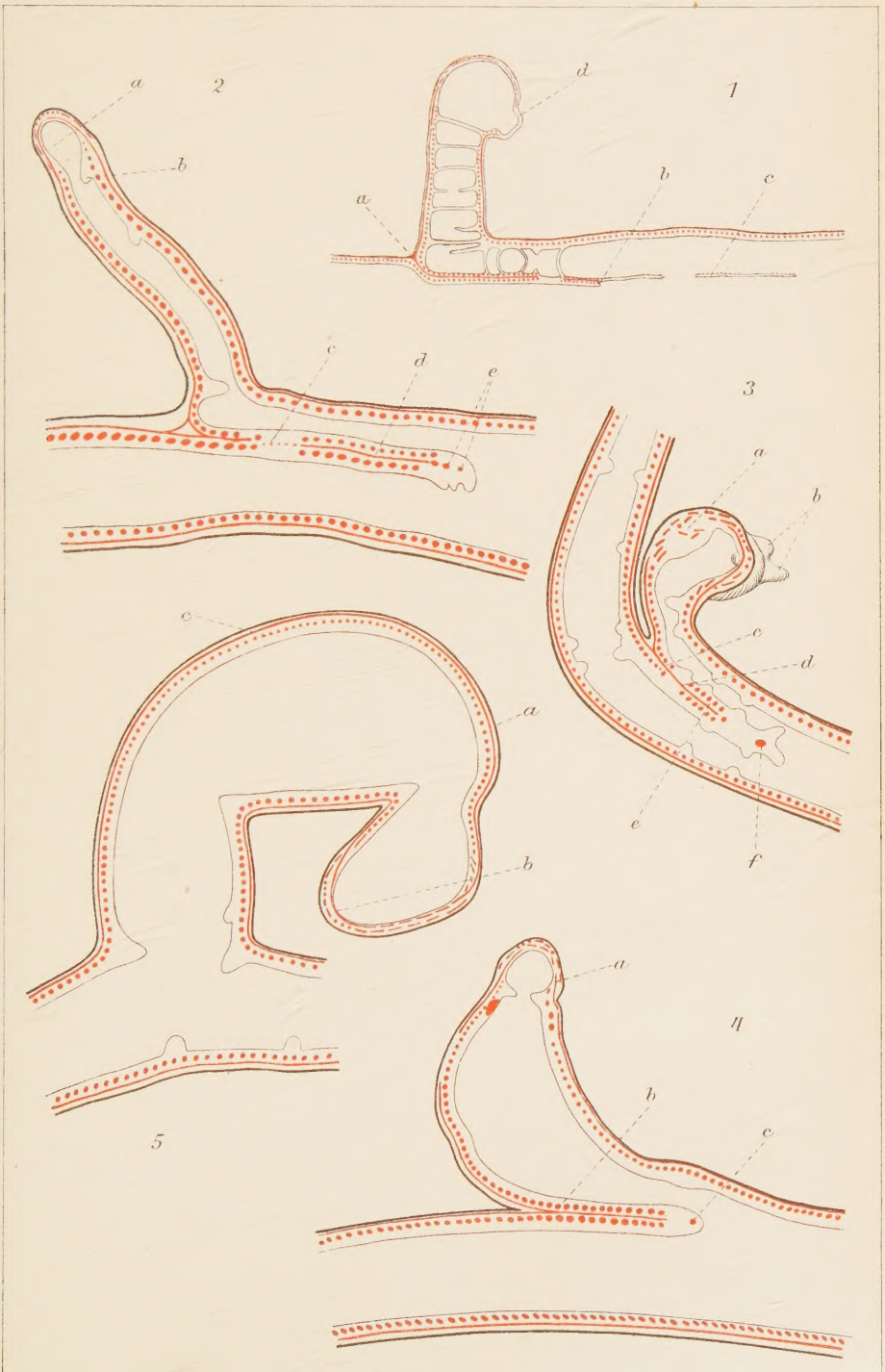
a
2
b
c
d
e
1
d
a
b
c
3
a
b
c
d
e
f
c
a
b
5
4
a
b
c

Aus der Kinderklinik der Universität Kiel.
(Direktor: Geh. Med.-Rat Prof. Dr. v. Starck.)

Ein Fall von Oesophagusatresie bei Kommunikation des unteren Abschnittes mit der Trachea.

Von

Käte Schultz.

Kiel 1920.

Zunächst bespricht Verfasserin die von Kraus aufgestellten drei typischen Formen der Mißbildung:

1. blinde Endigung der Speiseröhre; Kommunikation des unteren Speiseröhren-Abschnittes mit der Luftröhre. Verbindungsstrang zwischen dem Hals- und Brustteil des Oesophagus;
2. blinde Endigung der Speiseröhre; Kommunikation des unteren Speiseröhren-Abschnittes mit der Luftröhre. Eine Verbindung zwischen Hals- und Brustteil fehlt vollkommen;
3. blinde Endigung der Speiseröhre; direkte Fortsetzung des unteren Speiseröhrenteils in die Luftröhre,

und das ihnen gemeinsame klinische Krankheitsbild, das durch seinen charakteristischen Verlauf — im Vordergrund steht das Unvermögen zu schlucken — die Diagnose in vivo ermöglicht.

Es folgt klinischer Bericht des eigen beobachteten Falles. Diagnose lautete: Atresia des Oesophagus, Bronchopneumonie.

Das Kind kam, wie alle mit dieser Mißbildung behafteten Kinder, zum Exitus; eine anschließende Sektion bestätigte und erweiterte den im Leben gestellten Befund: Atresia Oesophagus, Kommunikation des unteren Abschnittes mit der Trachea. Ein Verbindungsstrang zwischen Hals- und Brustteil fehlt. Bronchopneumonie in beiden Lungen.

Anschließend berichtet Verfasserin dann über die zahlreichen Theorien, die zur Erklärung dieser Mißbildung aufgestellt sind. Wenige der Autoren suchen die Ursache in einer fötalen Entzündung; die Mehrheit nimmt auf Grund embryologischer Tatsachen, vom entwicklungsgeschichtlichen Standpunkt aus betrachtet, eine Entwicklungshemmung als Ursache an.

Eine Therapie — Verfasserin schlägt als einzigen Eingriff die Gastrostomie vor — wurde in diesem, wie in fast allen Fällen, hinfällig, da die schon früh eingesetzte Inanition und die bald aufgetretene Pneumonie von jedem chirurgischen Eingriff Abstand nehmen ließ.

Aus der Literatur wird der Vollständigkeit halber über zwei weitere Fälle dieser Mißbildung berichtet, die dem von Kraus aufgestellten 1. und 3. Typus entsprechen.

Der von der Verfasserin beobachtete Fall entspricht, sowohl klinisch als auch pathologisch-anatomisch, einem normalen Befund, beansprucht aber trotzdem einiges Interesse, da das Studium eines jeden Falles erneut Anlaß gibt, Klarheit zu schaffen über die immer noch nicht vollkommen geklärte Pathogenese der Mißbildung.

Nr. 185.
Rektoratsjahr 1920/21.
Referent: Geh. Med.-Rat Prof. Dr. **v. Starck.**
Zum Druck genehmigt:
Geh. Med.-Rat Prof. Dr. **Stoeckel,**
z. Zt. Dekan.

Schmidt & Klaunig.